

La rubrique «Point de service» répond aux questions cliniques de tous les jours en donnant de l'information pratique sur les traitements en salle opératoire. Les réponses présentées reflètent les opinions des collaborateurs et ne visent pas à établir des normes de soins ou des recommandations pour la pratique clinique. Le lecteur est invité à pousser plus loin son étude des sujets traités. Si vous êtes intéressé à répondre à une question ou à en soumettre une, communiquez avec le rédacteur en chef, le Dr John O'Keefe, à jokeefe@cda-adc.ca.

QUESTION 1

Pourquoi mon patient ressent-il une douleur persistante après un ajustement de sa prothèse?

Contexte

Une douleur persistante que ressentent les patients après l'ajustement d'une prothèse peut être due à plusieurs causes, y compris à l'occlusion – un facteur que l'on a tendance à oublier. La meilleure façon de corriger les problèmes d'occlusion est de procéder au remontage des prothèses pour analyser l'occlusion et l'articulation. Il peut en effet y avoir une interférence en position habituelle de fermeture si l'occlusion n'est pas en relation centrée (en présence de rétrogathisme); le cas échéant, le remontage de la prothèse dans sa position habituelle de fermeture pourrait être nécessaire pour corriger le problème.

Parmi les autres causes possibles de la douleur, mentionnons le bruxisme, une dimension verticale inadéquate de l'occlusion, des crêtes acérées ou de mauvaise forme, des carences nutritionnelles ou une tolérance réduite des tissus due à des maladies systémiques et à la xérostomie. Le traitement variera en fonction de l'étiologie.

Prise en charge du problème

Serrement des maxillaires et bruxisme

La présence de facettes usées luisantes sur les dents d'une prothèse récente peut être un signe de bruxisme. Il est impératif d'examiner les antécédents médicaux et dentaires du patient et de l'informer du

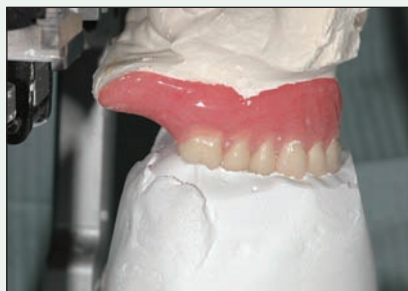problème. Des exercices d'étirement et de relaxation peuvent être suggérés au patient et il faudrait également lui recommander d'enlever sa prothèse durant la nuit ou de porter un protecteur buccal souple sur la prothèse.

Espace interocclusal inadéquat

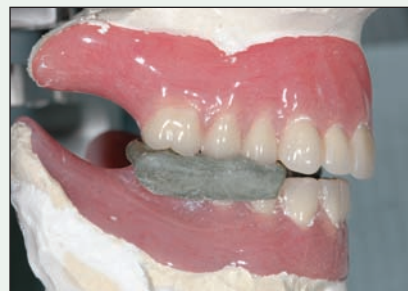L'examen de la position au repos et la phonétique peuvent être utiles pour déterminer si la dimension verticale de la prothèse empiète sur l'espace libre physiologique. Le cas échéant, il faut procéder au remontage et au repositionnement des prothèses ou à leur équilibration (**ill. 1 et 2**) afin de rétablir un espace interocclusal approprié. Le patient devrait ensuite être revu après 48 heures.

Crêtes acérées ou de mauvaise forme

Ces facteurs devraient être évalués à la première visite et le patient devrait être informé du risque d'inconfort. L'application d'une couche de matériau résilient à l'intrados de la prothèse peut réduire le traumatisme à la muqueuse, qui se trouve comprimée entre l'os sous-jacent à caractère tranchant et la base dure de la prothèse. Si les symptômes persistent après la mise en place du matériau souple, un remodelage des os, une alvéoloplastie ou la mise en place d'implants dentaires pourrait s'avérer nécessaire.



III. 1 : La prothèse supérieure est remontée à l'aide de l'indice de remontage envoyé par le laboratoire.



III. 2 : La prothèse inférieure est remontée contre la prothèse supérieure à l'aide du dossier interocclusal obtenu en relation centrée.

Faible tolérance des tissus due à des carences nutritionnelles

Une analyse de l'alimentation devrait être faite pour déterminer si le patient a des carences en protéines ou en vitamine B12. Le cas échéant, le traitement consistera à donner au patient des conseils en nutrition et à le diriger vers une nutritionniste si son problème persiste.

Faible tolérance des tissus due à une pathologie sous-jacente

La douleur pourrait aussi être due à une faible tolérance des tissus attribuable à un diabète non maîtrisé, à un pemphigus vulgaire ou à une autre pathologie. Le patient devrait alors être dirigé vers un médecin à des fins de diagnostic et de traitement.

Xérostomie

La xérostomie compromet grandement la tolérance des tissus, car ceux-ci se trouvent ainsi privés des bienfaits antimicrobiens et lubrifiants de la salive. Si la xérostomie est d'origine médicamenteuse, le médecin pourrait être en mesure d'ajuster la posologie ou de prescrire un autre médicament pour réduire cet effet secondaire. Des prothèses implantato-portées pourraient être la solution pour un patient édenté présentant une xérostomie.

Les dentistes doivent aussi se rappeler que divers facteurs peuvent prolonger la durée du traitement chez les patients gériatriques, en particulier les patients édentés. Une anamnèse médicale et dentaire complète durant la première consultation réduira le nombre et la durée des visites de suivi dans cette population souvent oubliée. ♦

L'AUTEURE



La Dre Cecilia Aragon est professeure adjointe au Département de dentisterie restauratrice, École de médecine et médecine dentaire Schulich, Université de Western Ontario, London (Ontario). Courriel : cecilia.aragon@schulich.uwo.ca

Lecture supplémentaire

Budtz-Jorgensen E. *Prosthodontics for the elderly: diagnosis and treatment*. Hanover ark, Ill.: Quintessence Publishing; 1999. p. 107–22.

Rhodus NL, Brown J. The association of xerostomia and inadequate intake in older adults. *J Am Diet Assoc* 1990; 90(12):1688–92.

Shigli K, Angadi GS, Hegde P. The effect of remount procedures on patient comfort for complete denture treatment. *J Prosthet Dent* 2008; 99(1):66–72.

Zarb GA, Bolender CL, Eckert S, Jacob R, Fenton A, Merisque-Stern R. *Prosthodontic treatment for edentulous patients: complete dentures and implant-supported prostheses*. 12th ed. St Louis: Mosby; 2004. p. 404–15.

QUESTION 2

Que dois-je faire si un agent de police me joint et me demande le dossier de l'un de mes patients?

Contexte

L'utilisation de dossiers dentaires pour aider à identifier une personne présumée morte est devenue une pratique médico-légale courante au Canada. Néanmoins, pour tout dentiste, l'arrivée d'un agent de police qui demande la remise d'un dossier dentaire constitue un événement rare. Quand vous cédez des informations personnelles dans ce but, vous devez prendre en compte les facteurs importants suivants.

Selon l'endroit où vous exercez, le coroner ou médecin légiste local présente une demande en vue d'obtenir un dossier dentaire après la récupération d'un cadavre dont l'identification par des moyens visuels, des empreintes digitales ou l'ADN peut être problématique. Le bureau du coroner ou du médecin légiste fournit ordinairement un mandat écrit pour la remise d'un dossier dentaire spécifiquement désigné. Un agent de police ou, dans certains cas, un agent du coroner exécute ce mandat. Parfois, au lieu du

mandat, le coroner ou le médecin légiste peut émettre un ordre verbal. Vous pouvez vérifier ce point en appelant au bureau du coroner ou du médecin légiste.

Dans le cas d'une personne disparue, le policier peut désirer télécharger un dossier dentaire dans l'une des bases de données interrogeables sur les corps non identifiés. Pour ce faire, le policier doit d'abord présenter un mandat général ou un mandat de recherche émis par un juge ou un juge de paix. Puisqu'une personne disparue ne constitue pas un crime, l'enquêteur doit convaincre l'émetteur du mandat que la personne disparue peut être morte. Vous ne devriez pas céder les dossiers dentaires des personnes manquant à l'appel sans un pareil mandat.

La gestion des dossiers dentaires exigés

Parce que vous ignorez quelle partie d'un cadavre a été recouverte, vous devez fournir le dossier dentaire au complet, sans le grand livre de comptes. Vous ne

devez pas fournir uniquement ce qui, à votre avis, est la partie cruciale du dossier dentaire de la personne. Il est utile de :

- inclure toute pièce de correspondance
- monter, identifier et dater toutes les radiographies (si le dossier contient des copies de radiographies, indiquez le côté droit et le côté gauche)
- ajouter un glossaire des termes et des abréviations si vous utilisez des annotations uniques
- inclure les modèles d'étude, les prescriptions de laboratoire et les photographies
- déterminer clairement le traitement effectué depuis la dernière prise de radiographies
- fournir vos coordonnées

Vous devriez conserver une liste de tous les dossiers que vous cédez et en faire des copies pour vos dossiers. Demandez au policier de signer et d'horodater un reçu pour toute information que vous donnez.

Les dossiers dentaires que vous cédez sont remis à un dentiste légiste qui les utilise à titre confidentiel et uniquement pour la fin prévue. Vous n'avez pas besoin de téléphoner à votre ordre professionnel et vous ne devez jamais téléphoner au plus proche parent. On ne vous indemnise pas pour les dossiers cédés, mais on vous demandera parfois de comparaître en justice

pour attester leur authenticité. Pareille demande a rarement lieu pour les matières civiles, mais est plus courante pour les affaires pénales. Éventuellement, on vous retournera les dossiers.

Il n'est pas inhabituel pour un policier de demander, ou pour un mandat d'ordonner : «Veuillez fournir le dossier dentaire.» Présenter uniquement un odontogramme ne suffit pas, vous devez fournir le dossier dentaire original au complet.

Fournir des dossiers dentaires pour identifier des personnes peut être d'un grand secours pour la société. Dans la plupart des cas, l'identification dentaire peut se faire rapidement et se révèle à la fois extrêmement précise et relativement peu coûteuse. L'identification d'une personne par des moyens dentaires dépend de l'entière et ponctuelle collaboration du dentiste au moment de céder les dossiers de leurs patients. ➤

L'AUTEUR



Le Dr Stan Kogon est professeur au Département de médecine et radiologie buccales, École de médecine et médecine dentaire Schulich, Université de Western Ontario, London (Ontario). Courriel : stan.kogon@schulich.uwo.ca

QUESTION 3

Un programme d'entretien rigoureux de 3 mois peut-il être utilisé comme traitement définitif de la parodontite?

Contexte

La procédure de détartrage et de surfaçage radiculaire (DSR), qui est habituellement pratiquée durant la phase initiale ou la phase d'entretien du traitement parodontal, est un volet fondamental du traitement parodontal. Le DSR est un traitement efficace, qui est utilisé pour éliminer les biofilms bactériens pathogènes qui sont présents à la surface des dents et qui sont responsables de l'apparition et de l'évolution de la parodontite. Cependant, le DSR à lui seul ne permet pas nécessairement d'obtenir les résultats que l'on attend normalement du traitement d'une parodontopathie, à savoir une faible profondeur au sondage, une inflammation minimale et un niveau d'attache stable.

Il importe donc que les cliniciens soient conscients des limites du DSR où il y a un débride-ment sous-gingival complet, en particulier lorsque la profondeur au sondage est ≥ 5 mm^{1,2}. Ce traitement a des limites encore plus grandes aux endroits présentant une anatomie non planaire complexe, par

exemple dans les concavités radiculaires et autour des dents pluriradiculées. Or le défaut d'éliminer tous les agents étiologiques créera des conditions non favorables à la guérison du complexe dentogingival et causera une prolifération des biofilms pathogènes et une perte d'attache potentiellement progressive (dans une étude³, le rétablissement de l'épithélium jonctionnel par DSR n'a été observé que dans 11 % des sites qui présentaient une profondeur au sondage > 5 mm).

D'autres options thérapeutiques devraient donc être envisagées si le DSR ne donne pas les résultats attendus, à savoir une faible profondeur au sondage et une inflammation minimale. Bien que le saignement au sondage (mesure de l'inflammation) semble à lui seul un faible prédicteur de la progression des maladies parodontales, une étude a révélé une aggravation, après 3 ans, de 50 % et plus des sites qui présentaient une profondeur résiduelle au sondage de 5 à 6 mm avec saignement au sondage après un traitement de DSR⁴. Une autre étude fait état d'un

rapport de cotes de 7,7 à 11,0, en ce qui a trait à la probabilité de perte des dents dont la profondeur résiduelle au sondage était de 5 à 6 mm après 11 ans de traitement d'entretien, par comparaison à celles dont la profondeur au sondage était ≤ 3 mm⁵. Par conséquent, une certaine prudence s'impose avant d'opter automatiquement pour un traitement d'entretien prolongé de 3 mois pour les patients qui présentent une importante profondeur résiduelle au sondage avec inflammation, sans examiner d'autres modalités thérapeutiques.

Élaboration d'un traitement d'entretien sur mesure

On ne saurait trop insister sur l'importance du diagnostic parodontal et de la réévaluation des résultats du traitement initial au moment d'élaborer un plan de traitement. Avant de prescrire quelque traitement, les dentistes devraient dans tous les cas évaluer tout au moins l'indice PSR (dépistage et enregistrement du parodonte) et, idéalement, faire une évaluation de la bouche entière, en vue d'établir un diagnostic parodontal. Ce n'est qu'après avoir établi un diagnostic de maladies gingivales ou parodontales induites par la plaque et défini les étiologies secondaires connexes (c.-à-d., tabagisme, diabète) que le dentiste devrait prescrire un traitement initial par DSR.

Malheureusement, nombreux sont les dentistes qui négligent l'importance d'évaluer la réaction des patients au traitement initial et qui inscrivent automatiquement le patient à un programme de rappel ou d'entretien bien défini. *Une réévaluation parodontale*

devrait être faite de 4 à 6 semaines après le traitement initial pour évaluer l'état du parodonte et le contrôle de la plaque et déterminer si d'autres mesures thérapeutiques s'imposent. Si une faible profondeur au sondage (avec ou sans inflammation) est observée au moment de la réévaluation, un programme d'entretien (3, 4, 6, 9 mois) adapté aux besoins du patient pourrait être envisagé, selon les facteurs de risque présents. Dans les cas où un diagnostic de parodontite a été établi et où la réponse au traitement initial est jugée faible (importante profondeur résiduelle au sondage – avec ou sans inflammation), d'autres modalités thérapeutiques devraient être envisagées (p. ex., intervention chirurgicale avec modification de tout facteur de risque).

Les patients qui sont automatiquement inscrits à un traitement d'entretien de 3 mois, sans envisager d'autres modalités thérapeutiques ou traitements chirurgicaux, peuvent présenter une perte d'attache progressive qui peut mener à la perte de la dent et compromettre la dentition naturelle. ❖

L'AUTEUR



Le Dr Tarek El-Sayegh est professeur adjoint au Département de parodontologie, École de médecine et médecine dentaire Schulich, Université de Western Ontario, London (Ontario). Il tient également un cabinet privé de parodontologie à Waterloo (Ontario). Courriel : telsayeg@uwo.ca

Références

Pour obtenir la liste complète des références, veuillez consulter la version électronique du JADC à www.cda-adc.ca/jadc/vol-75/issue-5/359.html.

QUESTION 4

Quelles sont les mesures à prendre auprès des patients qui prennent l'anticoagulant warfarine et qui doivent subir des extractions?

Contexte

Lorsqu'un patient qui prend de la warfarine doit subir une extraction, il faut évaluer la complexité de la procédure et le risque de saignement en regard des risques associés à l'inversion de l'anticoagulation.

La warfarine a pour but de prévenir la formation, dans des organes cibles comme le cerveau, de caillots qui pourraient menacer le pronostic vital du patient. Les patients peuvent prendre de la warfarine pour diverses affections (**encadré 1**).

Le degré d'anticoagulation dont un patient a besoin est déterminé par le temps de prothrombine,

Encadré 1 Conditions traitées par la warfarine

- fibrillation auriculaire
- thrombose veineuse profonde
- embolie pulmonaire
- accident vasculaire cérébral
- prothèse valvulaire cardiaque

lequel est exprimé par le rapport international normalisé (RIN). La valeur normale du RIN est de 1; les niveaux thérapeutiques pour prévenir les accidents vasculaires cérébraux chez les personnes atteintes de fibrillation auriculaire se situent généralement entre

2,0 et 3,0, alors que les valeurs cibles pour les patients porteurs de prothèses valvulaires cardiaques sont comprises entre 2,5 et 3,5. Même si l'inversion de l'anticoagulation par l'interruption de la warfarine améliorera l'hémostase chirurgicale du patient, cette mesure peut aussi précipiter la formation de caillots qui pourraient menacer la vie du patient.

Prise en charge des patients sous anticoagulothérapie

L'objectif principal de la prise en charge d'un patient qui prend de la warfarine est d'éviter les événements thromboemboliques catastrophiques, tout en offrant un traitement dentaire optimal. Dans la mesure du possible, le dentiste devrait toujours privilégier les procédures moins invasives, par exemple en optant pour des traitements d'endodontie de préférence à une extraction ou en réduisant le nombre de dents extraites en même temps, si cela constitue une solution raisonnable.

La plupart des procédures dentaires peu invasives comme les restaurations peuvent être pratiquées sans modifier le degré d'anticoagulation du patient, mais les procédures chirurgicales exigent des précautions spéciales. Il est notamment très important de tenir compte du degré de saignement anticipé. La plupart des extractions simples sans complications peuvent être exécutées simplement par l'adoption de mesures locales, et ce même chez les patients dont le RIN atteint jusqu'à 3,5. Les mesures locales incluent les points de suture, l'électro-cautérisation, le tamponnement avec une éponge de gélatine résorbable et l'utilisation de pansements compressifs comme les attelles chirurgicales.

Les procédures plus complexes comme les extractions multiples, les dents incluses, de même que les chirurgies parodontales, telles la gingivectomie, créent des plaies chirurgicales plus grosses et plus étendues, qui augmentent les problèmes d'hémostase. De plus, l'inflammation aiguë ou chronique résultant de l'hyperémie causée par la vasodilatation ne fait que rendre la situation encore plus complexe. En pareilles circonstances, il pourrait être bénéfique d'abaisser temporairement le RIN du patient, sans avoir à le ramener à une valeur normale de 1,0. En général, la réduction de la dose de warfarine et l'abaissement du RIN à une valeur d'environ 2,0, combinés à l'adoption de mesures locales, suffisent. Dans tous ces cas, il est essentiel de consulter le médecin traitant du patient et de coordonner le traitement avec le médecin pour éviter des complications médicales catastrophiques comme des accidents vasculaires cérébraux ou des embolies pulmonaires.

Étant donné la demi-vie relativement longue de la warfarine, il faut habituellement commencer à en réduire la dose de 3 à 4 jours avant la chirurgie; le RIN est mesuré le matin précédant la chirurgie. En général, le patient peut recommencer à prendre sa dose habituelle de warfarine après la procédure, le jour même de la chirurgie, mais il doit être surveillé de près pour déceler tout signe de saignement. Ces mesures devraient offrir un délai d'un à deux jours pour améliorer la coagulation afin de satisfaire aux besoins de l'hémostase chirurgicale.

D'autres précautions particulières s'imposent auprès des patients qui présentent un risque particulièrement élevé d'événements thromboemboliques, par exemple ceux qui ont des prothèses valvulaires cardiaques ou qui ont subi un accident vasculaire cérébral après l'arrêt d'une anticoagulothérapie prophylactique. Dans de tels cas, une anticoagulation de transition devrait être envisagée. Cette technique, qui consiste à administrer de l'héparine par voie sous-cutanée pour maintenir une anticoagulation complète tout en réduisant la dose de warfarine, permet d'abaisser le RIN. L'effet de l'héparine est évalué à partir du temps de céphaline. L'administration d'héparine est cessée de 4 à 6 heures environ avant la chirurgie, car ce médicament a une courte demi-vie; l'inversion de l'anticoagulation est donc de courte durée. Lorsque l'hémostase est obtenue, la warfarine est restaurée. Cette technique comporte un plus grand risque de saignement postchirurgical, mais ce risque est compensé par le risque moindre d'événements thromboemboliques catastrophiques. Cependant, compte tenu des risques médicaux et chirurgicaux plus grands, il est nécessaire de coordonner la procédure en consultation avec le médecin traitant.

En résumé, il y a 2 règles essentielles à retenir. Le risque de saignement durant la procédure doit être évalué en fonction du degré d'anticoagulation et toute modification de l'anticoagulothérapie doit être coordonnée en consultation avec le médecin traitant du patient. ♦

L'AUTEUR



Le **Dr Henry Lapointe** est professeur agrégé et chef du Département de chirurgie buccale et maxillo-faciale et directeur adjoint des études supérieures, École de médecine et médecine dentaire Schulich, Université de Western Ontario, London (Ontario).
Courriel : henry.lapointe@schulich.uwo.ca

Lecture supplémentaire

Pour obtenir la liste complète des références, veuillez consulter la version électronique du JADC à www.cda-adc.ca/jadc/vol-75/issue-5/359.html.

QUESTION 5

Ma patiente présente une fente labiale unilatérale et aimerait avoir recours à la dentisterie cosmétique pour améliorer son sourire. Cependant, la fente labiale est très apparente. Quelles sont les options thérapeutiques possibles pour améliorer l'apparence de sa lèvre?

Contexte

L'innesthétique d'une fente labiale réparée, comme celle que présente votre patiente, est habituellement due à un certain nombre de facteurs. Suivre un plan d'incision géométrique plutôt qu'anatomique pour la réparation primaire de la lèvre donne un résultat moins qu'optimal. Plus important encore, la réparation primaire inadéquate et imprécise des muscles de la fente labiale cause des mouvements dysfonctionnels des lèvres, qui sont perceptibles et peu esthétiques lorsque la personne parle. De plus, l'absence de réparation physiologique fonctionnelle de la fente labiale altère la croissance normale du visage et cause des malformations dentofaciales qui ne font qu'amplifier le problème. Idéalement, la réparation primaire de la fente labiale devrait chercher essentiellement à restaurer les muscles pour créer une assise solide pour la peau sus-jacente ainsi que les os et le nez sous-jacents. Sans une bonne réparation fonctionnelle des muscles de la fente labiale, le résultat ne pourra jamais être optimal.

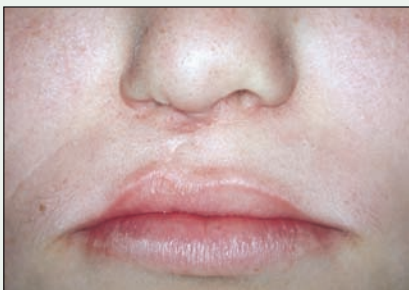Il est essentiel de tenir compte de l'assise osseuse durant l'évaluation de l'esthétique de la lèvre, car cette assise est ce qui soutient la lèvre et elle est souvent déficiente. Les fentes alvéolaires au maxillaire supérieur nécessitent une greffe osseuse pour soutenir la lèvre, les ailes du nez, le parodonte des dents et les implants (le cas échéant). Les greffes osseuses sur les fentes du maxillaire supérieur sont souvent inadéquates et devraient être réévaluées. Les patients qui ont des fentes labiales présentent souvent, au maxillaire supérieur, un déficit osseux antéro-

postérieur, avec malocclusion de classe III et absence de soutien de la lèvre.

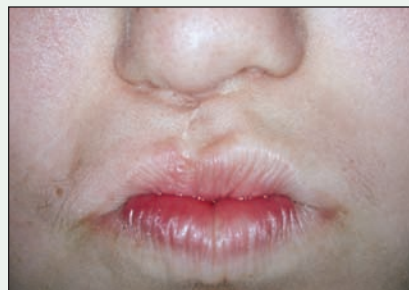Évaluation de la patiente et chirurgie

On néglige souvent l'importance du squelette osseux qui soutient les lèvres et le nez. Comme les tissus mous reposent sur le squelette osseux et sur les dents, il est essentiel d'avoir une bonne base osseuse et une bonne dentition pour créer une assise solide qui pourra maintenir les fonctions naso-labiales et l'esthétique des tissus mous. Donc, si la lèvre a déjà été réparée, l'évaluation ne doit pas se limiter aux tissus mous, et une évaluation critique doit aussi être faite de la fente labiale réparée, du nez, de l'alvéole, du maxillaire supérieur, du palais et de la dentition. La structure osseuse doit être évaluée pour s'assurer que la masse osseuse est adéquate au niveau de la fente du maxillaire supérieur. Il convient aussi de vérifier s'il y a régurgitation bucco-nasale, car cette information peut aider à déterminer s'il y a présence d'une fistule bucco-nasale et s'il y a un déficit osseux. On peut ainsi soupçonner la présence d'une fistule bucco-nasale si le patient répond oui à la question suivante : Lorsque vous mangez de la crème glacée ou du yogourt, ces aliments ressortent-ils par le nez? L'examen clinique est également utile pour déterminer s'il y a fistule bucco-nasale vestibulaire ou palatine.

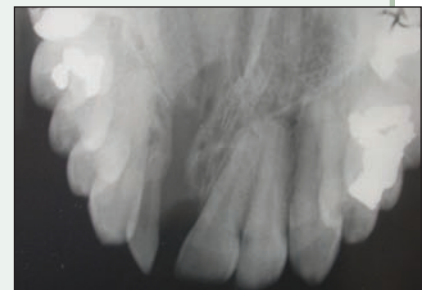
Il est important de faire une évaluation fonctionnelle de la lèvre pour obtenir une esthétique optimale. Cette évaluation doit se faire alors que la lèvre est au repos (**ill. 1**) et en projection (**ill. 2**),



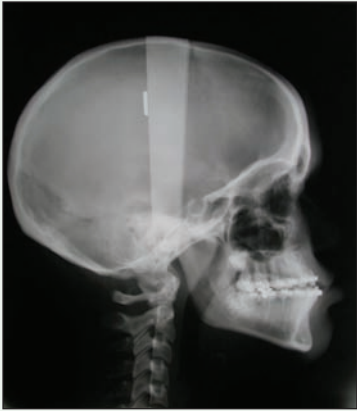III. 1 : Lèvres au repos avant la chirurgie.



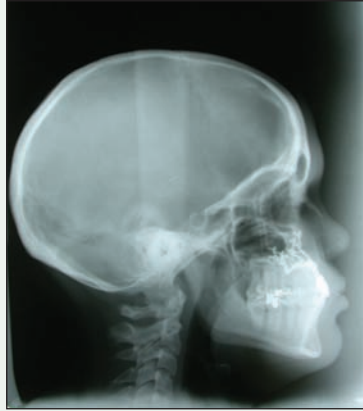III. 2 : Lèvres en projection avant la chirurgie.



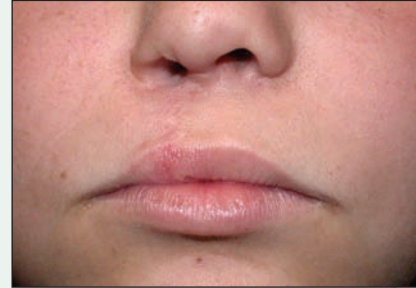III. 3 : Fente alvéolaire.



III. 4 : Déficience au maxillaire supérieur.



III. 5 : Après l'ostéotomie Le Fort I.



III. 6 : Après l'évaluation fonctionnelle de la lèvre, l'ostéotomie Le Fort I et la greffe osseuse.

pour déterminer si la restauration musculaire qui a été faite durant la chirurgie antérieure est adéquate et précise. Au repos, il s'agit d'évaluer la symétrie et la présence de cicatrice ou de déformation au niveau du vermillon de la lèvre. L'évaluation de la lèvre en projection consiste à évaluer la symétrie et le renflement musculaire. L'examen radiographique consiste d'abord à prendre des radiographies rétroalvéolaires, occlusales (ill. 3) et panoramiques, puis une tomodynamométrie est réalisée s'il y a lieu pour obtenir une meilleure appréciation de l'anatomie de la fente du maxillaire supérieur. L'évaluation du nez vise à déceler toute asymétrie et aplatissement de l'aile du côté de la fente. Enfin, une évaluation clinique, une radiographie céphalométrique latérale (ill. 4) et une analyse céphalométrique sont faites du massif facial pour déceler toute anomalie dentosquelettique. Le déficit antéro-postérieur supérieur et l'absence de soutien labial qui en résulte sont fréquents chez les patients qui ont une fente labiale.

La structure de soutien de la lèvre est la première chose à évaluer chez un patient (autre qu'un bébé) qui présente une fente labiale, et le traitement vise à corriger les anomalies. S'il y a fente du maxillaire supérieur ou que la masse osseuse est insuffisante du côté de la fente, une greffe osseuse prélevée de l'os iliaque permettrait de soutenir non seulement les dents ou les implants, mais aussi le nez et la lèvre. L'anomalie antéro-postérieure au maxillaire supérieur peut facilement être corrigée par une ostéotomie Le Fort I (ill. 5), qui améliore l'esthétique de la lèvre. La correction du massif facial sous-jacent permet d'obtenir un équilibre global de la figure et de soutenir la lèvre sus-jacente. L'incision de la lèvre a pour but de remettre le tissu nasal, la peau de la lèvre et le vermillon

de la lèvre dans leurs positions normales, en suivant le plan d'incision de la réparation antérieure. Une simple révision géométrique de la peau de la lèvre est habituellement insuffisante. Une deuxième cheilo-rhinoplastie fonctionnelle, avec reconstruction anatomique et physiologique des muscles et chirurgie nasale pour améliorer la symétrie, peut être pratiquée à tout âge et améliorera considérablement l'esthétique et les fonctions de la lèvre (ill. 6) et du nez. Si une greffe osseuse et une chirurgie orthognathique sont indiquées en plus de la cheilo-rhinoplastie fonctionnelle pour corriger une fente unilatérale, ces procédures peuvent habituellement toutes être réalisées durant la même intervention. Cependant, s'il y a fentes bilatérales, ces procédures doivent alors être exécutées séparément pour éviter d'entraver l'apport vasculaire du prémaxillaire. Enfin, bien que l'âge idéal pour la greffe osseuse et la cheilo-rhinoplastie fonctionnelle secondaire soit d'environ 6 ans – car cela coïncide avec l'éruption des incisives latérales – les patients ne devraient pas être privés des bienfaits de ces interventions du seul fait qu'ils ont atteint l'âge adulte. ➤

L'AUTEUR



Le Dr Michael S. Shimizu est professeur adjoint en chirurgie buccale et maxillofaciale et directeur du programme de résidence en dentisterie générale en milieu hospitalier, Université de Western Ontario et Centre des sciences de la santé de London, London (Ontario). Courriel : michael.shimizu@schulich.uwo.ca

Lecture supplémentaire

Precious DS, éditeur. Cleft lip and palate: a physiological approach. *Oral and Maxillofacial Surgery Clinics of North America*; August 2000, Vol. 12, No. 3.

QUESTION 6

Y a-t-il des facteurs particuliers à considérer avant d'administrer une «sédation minimale» à des patients pédiatriques?

Contexte

La «sédation minimale» est un état induit par des médicaments, durant lequel le patient peut sentir une altération de ses fonctions cognitives et de sa coordination; il reste toutefois capable de répondre aux commandes verbales et ses fonctions respiratoires et cardiovasculaires demeurent intactes¹. Il arrive que le dentiste décide d'administrer une sédation minimale. Cette pratique est assujettie aux règles des organismes de réglementation provinciaux, lesquels définissent les normes de formation et les exigences de surveillance (ill. 1) qui s'appliquent à chaque niveau de sédation (minimal, modéré et profond) et que doivent satisfaire les dentistes et leur personnel pour être autorisés à administrer sans danger des techniques de sédation consciente dans leurs cabinets. Ainsi, les fournisseurs de soins doivent avoir suivi une formation complémentaire sur la sélection et la prise en charge des patients soumis à une sédation consciente, dans le cadre d'un programme officiellement approuvé de formation continue ou de spécialisation afin d'acquérir les compétences requises en fonction du niveau de sédation envisagé.

La sédation minimale peut compléter, mais ne devrait pas remplacer, les techniques non pharmacologiques de gestion du comportement acceptées en dentisterie pédiatrique. Le sédatif choisi doit offrir une large marge d'innocuité et le risque que la sédation évolue en état d'inconscience doit être minime. La décision du dentiste généraliste d'avoir recours à une sédation minimale doit être fondée sur

une sélection prudente des cas et une évaluation des avantages et des risques. À titre d'exemple, il a été démontré que l'administration de midazolam par voie orale est bénéfique pour gérer le comportement de jeunes enfants, si son utilisation se limite à des cas de dentisterie restauratrice ou d'extractions simples, sur au plus 2 visites².

La physiologie unique des patients pédiatriques présente des difficultés particulières en matière de sédation minimale, qu'il est essentiel de bien comprendre. Les enfants ne sont pas de «petits adultes»; ils présentent des particularités distinctes, que l'on pense notamment au volume plus large de leurs amygdales et à leurs voies du métabolisme des médicaments qui sont moins développées. Leurs réactions à la sédation peuvent varier considérablement, depuis la somnolence à une profonde irritabilité, en raison de leurs réactions idiosyncratiques aux médicaments. La présence de pathologies concomitantes et de problèmes de comportements complexes peut compliquer la sédation minimale et même la rendre contre-indiquée. Par ailleurs, les patients pédiatriques plus jeunes sont plus sensibles à la dépression de la respiration durant la sédation minimale et peuvent facilement passer en état de sédation modérée ou profonde. Enfin, les sédatifs ont tendance à potentialiser la dépression du système nerveux central pouvant résulter de l'usage concomitant d'une anesthésie locale, et ceci augmente le risque d'effets indésirables.

La formation des dentistes et de leur personnel sur la prestation de techniques de sédation minimale devrait notamment porter sur les critères d'une évaluation préopératoire adéquate, les exigences en matière de surveillance et les mesures d'intervention d'urgence – y compris l'assistance respiratoire, l'utilisation d'agents pour inverser l'effet de la sédation et l'équipement et les techniques de soutien nécessaires – au cas où l'enfant tomberait dans un état de sédation plus profond durant le traitement.

Considérations relatives à la gestion du cas

La portée et la nature du traitement requis, l'expérience et la formation du fournisseur de soins et les préférences des parents sont tous des facteurs qui dicteront la stratégie globale de gestion du comportement à adopter, y compris en ce qui a trait à la méthode et à l'agent de sédation. Parmi



Ill. 1 : Un exemple d'équipement de surveillance approprié pour évaluer le pouls, la saturation en oxygène et la tension artérielle lors de la sédation consciente.

les agents sédatifs couramment utilisés chez les patients pédiatriques, mentionnons le dimenhydrinate, l'hydroxyzine, le midazolam, l'hydrate de chloral et le mélange protoxyde d'azote/oxygène. L'évaluation médicale complète devrait inclure un examen de l'état de santé et de l'usage de médicaments, actuels et passés. La consultation du médecin traitant pourrait aussi être nécessaire pour certains enfants. Une appréciation visuelle du volume des amygdales pour évaluer la perméabilité des voies respiratoires et un examen des signes vitaux de base devraient être faits. Enfin, pour être adéquate, la documentation sur le consentement éclairé des parents devrait inclure une description détaillée des préparatifs préopératoires (y compris en ce qui a trait aux exigences en matière de jeûne), des réactions peropératoires possibles et prévues et des directives postopératoires.

Pour induire une sédation minimale, un agent unique peut être administré à un enfant jugé en bonne santé, en respectant la posologie pédiatrique recommandée pour chaque médicament. Les doses doivent être calculées, mesurées et administrées avec soin. Les exigences en matière de surveillance doivent inclure, tout au moins, une évaluation visuelle continue de la capacité de réponse et des efforts respiratoires du patient. Si l'enfant entre dans un état de sédation plus profond et qu'il devient incapable de répondre, la perméabilité des voies respiratoires doit être maintenue et l'équipement nécessaire à l'évaluation et au maintien de la saturation en oxygène, du pouls

et de la tension artérielle doit être facilement accessible. Le traitement doit être interrompu et, au besoin, un agent approprié permettant d'inverser l'effet de la sédation doit être administré à titre de mesure de «sauvetage», puis une surveillance doit être exercée jusqu'au rétablissement complet du patient.

Le praticien prudent peut envisager l'usage de la sédation minimale comme traitement d'appoint à la gestion du comportement dans des cas choisis avec soin, après avoir bien soupesé l'ensemble des risques et des avantages. Dans tous les cas, la sédation minimale doit être exécutée par du personnel dûment qualifié, dans des installations dotées du matériel requis, conformément aux exigences particulières des organismes de réglementation régionaux. ➤

L'AUTEURE



La **Dre Karen M. Campbell** est professeure adjointe au Département d'orthodontie et de dentisterie pédiatrique, École de médecine et médecine dentaire Schulich, Université de Western Ontario, London (Ontario). Courriel : kcampb62@schulich.uwo.ca

Références

1. American Academy of Pediatrics and the American Academy of Pediatric Dentistry. Clinical Guidelines. Guideline for monitoring and management of pediatric patients during and after sedation for diagnostic and therapeutic procedures. In: *Reference Manual* 30(7):143-159. Chicago: American Academy of Pediatric Dentistry; 2006. Disponible à : www.aapd.org/media/Policies_Guidelines/G_Sedation.pdf (accédé le 27 avril 2009).
2. Day PF, Power AM, Hibbert SA, Paterson SA. Effectiveness of oral midazolam for paediatric dental care: a retrospective study in two specialist centres. *Eur Arch Paediatr Dent* 2006; 7(4):228-35.