

Technique améliorée, plus rapide et plus facile pour le polissage des restaurations provisoires

George Freedman, BSc, DDS

Cet article de la rubrique «Images cliniques» est rédigé par le Dr George Freedman, conférencier lors de la Conférence dentaire du Pacifique 2007, qui aura lieu du 8 au 10 mars à Vancouver (Colombie-Britannique). La session du Dr Freedman, intitulée «Esthetic Update», sera présentée le 9 mars. Pour en savoir plus sur la conférence visitez le site www.pacificdentalonline.com.



Le succès des programmes d'éducation du public en matière d'hygiène bucco-dentaire a suscité un intérêt croissant pour le maintien de dents saines et intactes durant toute la vie. Aujourd'hui, les patients optent de plus en plus pour des traitements endodontiques et des restaurations complexes, de préférence à l'extraction et au port de prothèses amovibles. Cependant, la préparation de restaurations indirectes requiert en général au moins 2 visites, lesquelles peuvent s'échelonner sur une période d'une semaine à plusieurs mois. Les patients ont donc besoin de restaurations provisoires. Le présent article passe en revue les matériaux les plus efficaces et les techniques les plus rapides, parmi les nombreux produits et techniques actuellement disponibles.

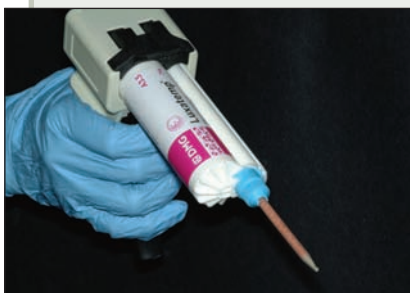Les matériaux de restauration provisoire ne sont pas nouveaux. Des restaurations provisoires peu coûteuses et durables (plusieurs mois), faites d'acrylique poudrelé, ont en effet été utilisées pendant des décennies, malgré leur odeur forte et désagréable, leur couleur instable et leur procédé de malaxage salissant. Puis, en 1968, le plastique épimine en 2 pâtes Scutan a été introduit. Ce matériau provisoire non acrylique n'était toutefois pas très résistant et il ne pouvait être modifié par l'adjonction d'additifs. Les matériaux composites provi-

soires (p. ex., Protemp) ont fait leur apparition en 1982. Ces matériaux, plus solides, radiopaques et de couleur stable, ont l'avantage de pouvoir être réparés avec d'autres composites. Cette génération de matériaux a été suivie du Protemp II, plus translucide et beaucoup plus facile à manipuler. Plus récemment, des matériaux composites à «rapport élevé» et à double polymérisation, ainsi que les cartouches à automélange (avec pistolet et seringue), ont révolutionné l'art de la restauration provisoire. Les matériaux provisoires actuellement disponibles sont fonctionnels, esthétiques et faciles à réparer (par l'ajout de composite à faible viscosité); le dentiste n'a donc essentiellement qu'à se préoccuper de la facilité d'utilisation et de polissage du produit.

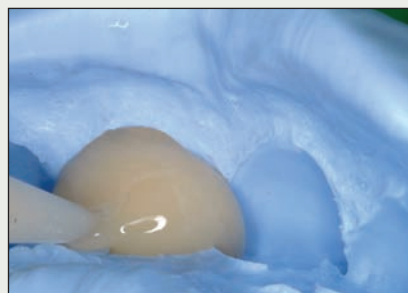Facilité d'utilisation

La facilité d'utilisation des matériaux provisoires dépend de 4 facteurs :

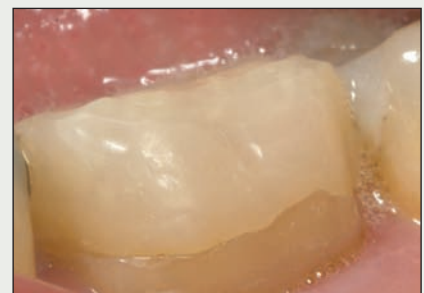- **Facilité de mélange et de distribution :** L'automélange, qui est à la fois précis et économique, est toujours préférable à l'utilisation de blocs de mélange (ill. 1). En effet, la distribution du matériau provisoire à mélange automatique se fait directement dans le modèle d'empreinte (ill. 2), ce qui est beaucoup plus facile que d'utiliser une spatule ou de remplir une seringue intermédiaire. De plus, grâce aux nouveaux




III. 1 : L'automélange est toujours préférable au mélange sur bloc à mélanger.



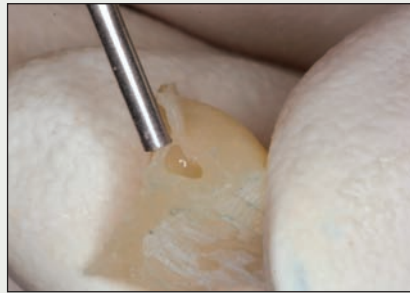III. 2 : Le matériau provisoire est distribué directement dans le modèle.



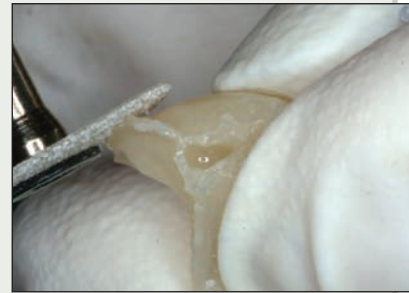III. 3 : La restauration provisoire offre une adaptation marginale précise.



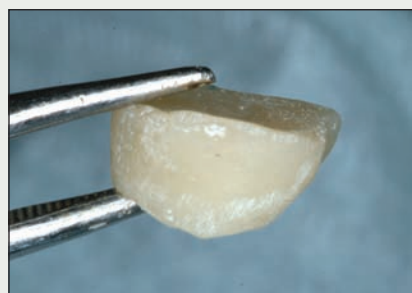III. 4 : Les matériaux temporaires actuels ont un rapport base-catalyseur de 10:1.



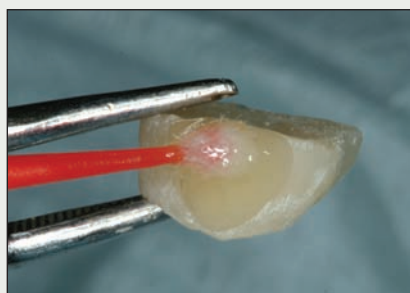
III. 5 : Les porosités ou les défauts marginaux peuvent être réparés avec un composite à faible viscosité.



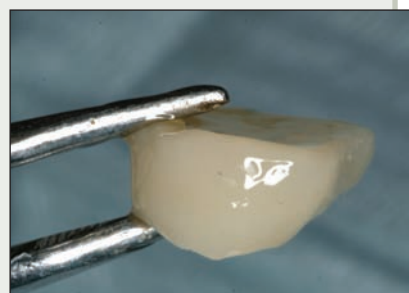III. 6 : Un disque est utilisé pour polir la restauration provisoire afin qu'elle soit au même niveau que la marge.



III. 7 : Couronne provisoire brute.



III. 8 : La résine de glaçure est appliquée sur la restauration provisoire.



III. 9 : La résine de glaçure est photopolymérisée.

Tableau 1 Matériaux provisoires pour couronnes et ponts selon Reality Choices

Marque	Fabricant
Luxatemp Fluorescence	DMG/Zenith
Luxatemp Plus	DMG/Zenith
Luxatemp Solar Plus	DMG/Zenith
PERFEctemp II	Discus Dental
Fill-in	sds/Kerr
Integrity	Dentsply/Caulk
Protemp 3 Garant	3M ESPE
Structur 2 SC/Structur 2 QM	Voco
Turbo Temp 2	Danville

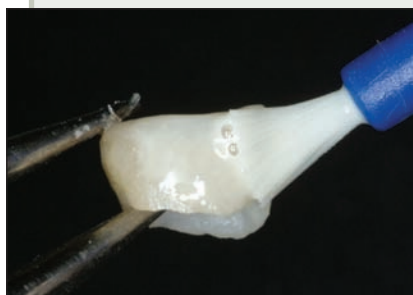pistolets à automélange et aux seringues à double cylindre, l'ensemble du processus peut être réalisé simplement en appuyant sur une gâchette ou en abaissant un piston.

• **Précision du composite provisoire** : Les matériaux provisoires actuels offrent une telle précision en occlusion et sur les marges (III. 3) que la précision de la forme et l'ajustement de la restauration «provisoire» dépendent plutôt de l'exactitude du modèle d'empreinte, qui est réalisé avant la préparation de la dent; de plus, la technique utilisée influe très peu sur le

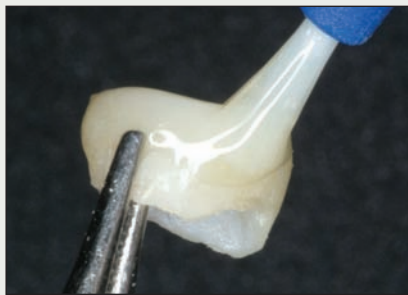
résultat. Neuf matériaux temporaires figurent parmi les choix du Reality Choices 2005 (tableau 1).

• **Rapport des matériaux composites provisoires** : Les matériaux composites provisoires sont offerts en 3 rapports différents (rapport entre la teneur en base et en catalyseur du mélange final). En général, plus la teneur en catalyseur diminue, plus la stabilité et la facilité de réparation du matériau augmente. La difficulté réside dans l'obtention de propriétés chimiques qui assurent une activation complète de la base, avec un temps de prise minimum. Les premiers matériaux avaient un rapport de 1:1; ils ont été suivis de produits offrant un rapport de 4:1, puis de produits 10:1 (III. 4). Les propriétés chimiques améliorées de ces derniers en font aujourd'hui des choix plus populaires. De façon générale, plus le rapport augmente, plus le temps de prise et la porosité diminuent, tandis que la résistance de la restauration et ses propriétés de surface augmentent.

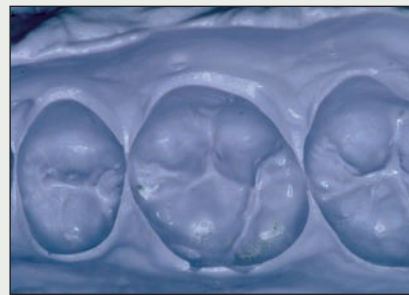• **Facilité de réparation** : Tous les matériaux composites provisoires peuvent facilement être réparés, simplement par l'ajout de composite. Si une porosité se forme ou si la marge est courte, le défaut peut être corrigé par un composite à faible viscosité (III. 5), puis par photopolymérisation. Il est en outre très facile de réparer les marges directement sur la dent : la restauration provisoire est séchée, puis le matériau



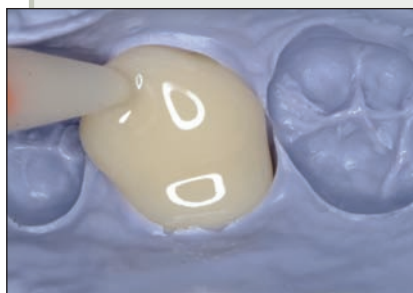
III. 10 : La résine de glaçure blanchissante est ensuite appliquée sur la restauration provisoire.



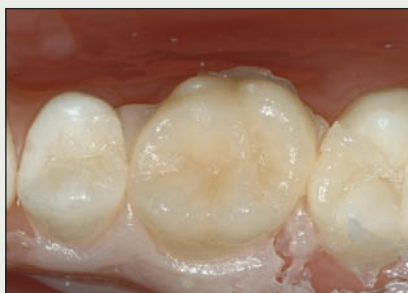III. 11 : Après la polymérisation de la résine de glaçure blanchissante, une résine de glaçure ordinaire peut être appliquée.



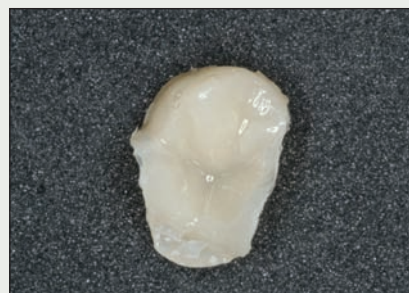III. 12 : Un modèle en alginate amélioré est réalisé avant la préparation.



III. 13 : Un matériau provisoire à mélange automatique est injecté dans l'analogue de la dent préparée.



III. 14 : La restauration provisoire est auto-polymérisée sur place



III. 15 : La restauration est ajustée et modelée au besoin.

Tableau 2 Résines de glaçure

Marque	Fabricant
Résines de glaçure classiques	
Seal-N-Shine	Pulpdent
Biscover	Bisco
QuikGlaze	All Dental Prodx
Fuji Coat LC	GC America
Résine de glaçure blanchissante	
QuikGlaze White	All Dental Prodx

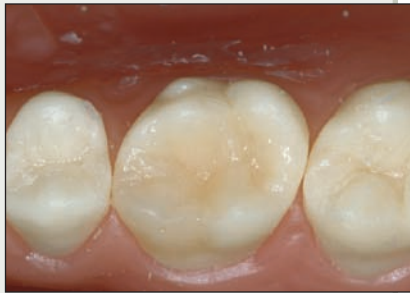composite est appliqué et polymérisé. La restauration est ensuite retirée de la dent pour affiner les marges.

Polissage

Le polissage est une procédure longue. Comme le temps en cabinet est précieux, il importe tout particulièrement de réduire le nombre et la durée des étapes intermédiaires.

• **Nombre d'étapes du processus de polissage :** Le processus de polissage consiste en une série d'étapes qui permettent d'obtenir progressivement une surface externe plus lisse et d'aspect plus naturel sur la restauration provisoire. Même si la restauration provisoire n'est utilisée que pendant un temps limité, elle devrait reproduire le plus fidèlement possible la

forme, la fonction et l'esthétique de la dent naturelle. Elle doit avoir une surface lisse qui s'harmonise bien au reste de la dentition et qui n'irrite pas la langue, les joues ou les lèvres. Les matériaux 10:1 actuellement disponibles reproduisent avec précision l'anatomie occlusale et les dimensions et, dans la plupart des cas, peu ou pas d'ajustement occlusal est nécessaire pour obtenir une harmonie interarcades acceptable. Après avoir obtenu, à partir du matériau provisoire, la forme désirée, les techniques de polissage habituelles sont appliquées, c.-à-d., utilisation d'une série de disques abrasifs allant de grossiers à fins (III. 6), puis d'au moins 2 instruments de polissage en caoutchouc et enfin d'une poudre de diamant (ou autre produit similaire) pour le polissage final. Cependant, ce processus est non seulement difficile, du fait que la restauration provisoire est très petite et glissante et que le port de gants réduit la dextérité, mais elle est aussi très longue, nécessitant souvent de 5 à 15 minutes. Plus récemment, l'introduction de nouvelles résines de glaçure novatrices a permis de réunir toutes ces étapes en une seule étape facile, après un ajustement sommaire de la restauration provisoire. Il suffit d'appliquer la résine de glaçure (tableau 2) sur la face externe de la restauration provisoire, puis de la photopolymériser (III. 7 à 9); l'ensemble du processus de polissage peut ainsi être



Ill. 16 : La restauration provisoire glacée est mise en place sur la dent préparée.

complété en moins de 30 secondes. Certaines de ces résines, dont Seal-N-Shine (Pulpdent, Watertown, Mass.) et Biscover (Bisco, Schaumburg, Ill.), présentent une surface polymérisée dure, sans couche inhibée par l'oxygène.

- **Durée de chaque étape** : Moins il y a d'étapes, moins le risque d'erreur est grand. Donc, même s'il est important de ne *pas* prendre de raccourcis, il est utile de tenter d'obtenir des résultats comparables, plus rapidement et en réduisant le nombre d'étapes.

- **Importance de la technique utilisée** : La fabrication d'une restauration provisoire est essentiellement une tâche non invasive réversible. Dans bien des cas, cette tâche peut donc être confiée à un membre de l'équipe, ce qui réduira le coût global. Les matériaux et les techniques actuellement disponibles pour la fabrication d'une restauration provisoire sont simples et directs; de plus, le choix de la technique importe peu et l'exécution est facile à enseigner et à surveiller. Deux étapes suffisent : une pour la fabrication et une autre pour le polissage.

- **Harmonisation des couleurs et blanchiment** : La plupart des trousseaux pour restaurations provisoires contiennent des matériaux composites offerts en 2 à 3 teintes différentes, et certains fabricants en proposent plus de 7. Cependant, même une telle palette est parfois insuffisante pour certains patients, en particulier dans le cas des dents de la région antérieure. Les résines de glaçure blanchissantes (QuikGlaze White, All Dental Prodx, Cape May Court House, N.J.; **tableau 2**) sont spécialement conçues pour conférer un aspect plus blanc et plus brillant aux restaurations provisoires. Ces produits sont appliqués sur la restauration provisoire modelée et non glacée (**ill. 10**). Après la polymérisation de la résine de glaçure blanchissante, une résine de glaçure classique peut être appliquée (**ill. 11**).

Méthode de fabrication des restaurations provisoires

1. Réaliser un modèle de polyvinyle avant la préparation (p. ex., Flexitime Xtreme, Heraeus, Armonk, N.Y.) ou un modèle en alginate amélioré (StatusBlue, Zenith, Englewood, N.J.) (**ill. 12**). Préparer la dent.
2. Faire l'essai du modèle sur les dents du patient. Injecter le matériau provisoire à mélange automatique (p. ex., LuxaTemp, Zenith) dans l'analogue de la dent préparée (**ill. 13**). Remettre le modèle en place. Attendre 90 secondes.
3. Retirer le modèle avec le matériau provisoire partiellement polymérisé. Laisser réagir sur la table pendant 1 à 2 minutes (**ill. 14**). Enlever l'excédent de composite. Faire l'essai sur la dent préparée.
4. Ajuster et modeler au besoin (**ill. 15**).
5. Polir et appliquer une résine de glaçure (p. ex. Seal-N-Shine) (**ill. 16**). Blanchir au besoin (p. ex., QuikGlaze White).
6. Sceller la restauration provisoire sur la dent préparée.

Conclusion

Trop souvent, la restauration provisoire est reléguée au deuxième rang dans le processus de restauration. Ceci est toutefois malheureux, car la restauration provisoire peut jouer un rôle important, en protégeant la dent préparée et les tissus mous adjacents, en offrant au patient et au dentiste un aperçu de la restauration définitive et en procurant au patient confort, esthétique et maintien des fonctions durant la préparation de la restauration définitive. La restauration provisoire doit donc être considérée comme une étape importante, ainsi qu'une partie intégrante du processus de restauration. Les avancées récentes dans le domaine des résines temporaires ont permis d'éliminer les problèmes qui étaient associés à la fabrication des restaurations temporaires, et celles-ci peuvent aujourd'hui être fabriquées d'une manière sûre et rapide, puis être polies en quelques secondes. ♦

L'AUTEUR



Le Dr George Freedman gère un cabinet privé uniquement dédié à la dentisterie esthétique à Markham (Ontario). Courriel : epdot@rogers.com. Le Dr Freedman offre des services de consultation à de nombreux fabricants de produits dentaires, y compris des entreprises citées dans cet article.

Lectures suggérées sur les matériaux provisoires

- CRA News. Clinical Research Associates Foundation. December 2005. p. 1-4.
 Reality 2005. Reality Co. Publishing. Houston, Texas. p. 939.
 Reality 2006, Reality Co. Publishing, Houston, Texas. p. 701-23.