

# La régénération tissulaire guidée en endodontie (1<sup>re</sup> partie)

- Kathleen Gagnon, DMD •
- Marc-André Morand, DDS, M.Sc., MA •

## S o m m a i r e

*Au cours des vingt dernières années, les principes de la régénération tissulaire guidée (RTG) ont produit des résultats cliniques forts intéressants en parodontie, en rétablissant les pertes tissulaires engendrées par les maladies parodontales. Comme l'évolution d'une nécrose pulpaire peut entraîner la destruction du parodonte et de l'os contigu — suite au passage répété d'irritants le long d'un foramen apical ou d'un canal accessoire — ces principes ont commencé à être employés en endodontie. Toutefois, cette approche thérapeutique demeure relativement nouvelle et se limite à des cas spécifiques. Dans ce premier article, nous étudierons la littérature traitant des mécanismes de la RTG et de ses divers produits.*

**Mots clés MeSH :** *guided tissue regeneration; membranes, artificial; periodontal diseases; root canal therapy*

© J Can Dent Assoc 1999; 65:394-8

En 1976, Melcher a suggéré que le type de guérison qui se produit après une thérapie parodontale est relié au type de cellules qui colonisent en premier la surface radiculaire<sup>1</sup>. Quatre types de cellules peuvent envahir le défaut osseux lors de la guérison (Tableau 1). Chaque type prolifère à des vitesses différentes. Les cellules de l'épithélium et du tissu conjonctif s'avèrent les plus rapides, tandis que les cellules du ligament parodontal sont les plus lentes<sup>2-5</sup>. Ces dernières peuvent se subdiviser en cémentoblastes, en fibroblastes et en ostéoblastes, et ainsi donner naissance au cément, au ligament parodontal et à l'os de support<sup>2-5</sup>. Cependant, elles ne peuvent le faire que si l'épithélium gingival et le tissu conjonctif sont exclus du défaut osseux<sup>2-5</sup>. Pour se faire, il faut placer une membrane entre le lambeau gingival et la surface radiculaire instrumentée, ce qui empêche l'épithélium gingival et le tissu conjonctif de se multiplier rapidement au niveau du défaut osseux<sup>3-6</sup>. Cette barrière permet, d'une part, aux cellules génératrices du ligament parodontal ou de l'os alvéolaire de migrer<sup>2,7-12</sup> et, d'autre part, au caillot de s'organiser voire de prévenir les déformations que la pression des tissus mous pourrait causer<sup>10,13-15</sup>. Il faut préciser que l'espace sous la membrane est aussi important que la barrière elle-même<sup>11</sup>.

En somme, la régénération tissulaire guidée (RTG) aidée de membranes permet de restaurer l'architecture originale des tissus. La qualité des résultats obtenus varie d'un cas clinique à un autre. En effet, plusieurs facteurs peuvent influencer la RTG : la morphologie et la dimension du défaut osseux, la quantité de cellules génératrices disponibles au site<sup>16,17</sup> et le support parodontal restant<sup>18</sup>. Le recouvrement incomplet de la membrane<sup>17</sup>, la

**Tableau 1** Types de cellules et effets sur la guérison

Types de cellules	Effets des cellules
Cellules épithéliales gingivales	Long épithélium de jonction
Cellules conjonctives gingivales	Attache conjonctive ou résorption radiculaire
Cellules liées au ligament parodontal	Cément et fibres desmodontales
Cellules osseuses	Ankylose

présence d'une récession gingivale ou d'une infection durant la guérison, le manque d'espace sous la membrane<sup>16</sup> et même le tabagisme sont autant de facteurs qui peuvent nuire à la RTG.

### Les différentes membranes offertes sur le marché

Deux principaux types de membranes sont présentement offertes sur le marché : les membranes non résorbables et les membranes résorbables.

### Les membranes non résorbables

La première membrane à avoir été mise sur le marché fut la membrane de Gore-Tex, aussi appelée ePTFE (expanded polytetrafluoroethylene)<sup>2,11,16,19</sup>. Fabriquée par W.L. Gore & Associates, on la retrouve sous différentes formes et grandeurs qui

s'adaptent à des défauts de morphologies et d'emplacements divers<sup>2</sup>. Lorsqu'elle est insérée entre le lambeau et la surface radulaire dénudée, elle *isole* la région endommagée du parodonte, permettant ainsi de créer un espace dans lequel les cellules génitrices du ligament parodontal ou de l'os alvéolaire peuvent migrer pour régénérer les tissus parodontaux.

La société W.L. Gore & Associates fabrique aussi une membrane ePTFE renforcée d'une structure en titane qui permet de lui donner la forme escomptée et de bien l'adapter au défaut. Cette membrane a l'avantage de maintenir et de créer l'espace nécessaire à la RTG, et ce, malgré le poids des tissus mous qui la recouvrent. N'étant pas résorbable, elle doit, au même titre que la Gore-Tex traditionnelle, être retirée du site au moyen d'une seconde chirurgie. Cortellini et coll.<sup>20</sup> ont démontré que cette membrane stimule la formation de tissus osseux au niveau des déhiscences. Contrairement à la membrane ePTFE non renforcée, elle n'a pas tendance à se déformer et à s'effondrer dans le défaut osseux sous la pression du lambeau, ce qui produirait une perte de l'espace nécessaire à la RTG<sup>11,20</sup>.

Une membrane non résorbable doit être retirée quelques mois après sa mise en place<sup>11,14,15,17</sup>. Cette deuxième intervention chirurgicale peut s'avérer délicate, car l'os régénéré en dessous de la membrane y est souvent fermement attaché, particulièrement lorsque cette dernière est en place depuis plusieurs mois<sup>11</sup>. Elle est aussi, de toute évidence, traumatisante pour le patient et les tissus immatures, nouvellement formés<sup>14-17</sup>. Non seulement elle présente des coûts supplémentaires, mais aussi un nouveau risque d'infection postopératoire<sup>14,15</sup>.

La membrane non résorbable fonctionne selon un concept d'*isolation*, où ni le lambeau ni les nouveaux tissus formés ne s'intègrent dans la barrière. Ce concept facilite certes son retrait, mais entraîne souvent une migration apicale de l'épithélium gingival à la surface externe de la membrane, qui expose la membrane ou forme une poche au début de la guérison. En favorisant l'accumulation de plaque, cette poche peut facilement devenir un site d'inflammation et d'infection, ce qui souvent conduit à une récession gingivale lors de la cicatrisation. Dans certains cas, la membrane se doit d'être retirée avant la date prévue. Il va s'en dire que tous ces facteurs peuvent limiter voire inhiber la régénération des nouveaux tissus de support<sup>16,17</sup>.

## Les membranes résorbables

Récemment, plusieurs nouvelles membranes résorbables ont été mises sur le marché. Par «résorbables», on entend qu'elles se désintègrent graduellement quelques semaines ou quelques mois suivant leur mise en place. Le processus de résorption est calculé de façon à maintenir la fonction de barrière de la membrane lors de la régénération des tissus du parodonte avant que ceux-ci ne la remplacent progressivement<sup>16,17</sup>.

La membrane résorbable la plus étudiée est une barrière faite d'un acide polylactique lié à un esther d'acide citrique, commercialisée par John O. Butler Company sous le nom de Guidor<sup>11</sup>. Elle fonctionne selon un concept d'*intégration* voulant que les tissus gingivaux du lambeau et les tissus nouvellement formés s'intègrent dans la membrane<sup>16</sup>. Ainsi, la migration apicale de l'épithélium gingival est prévenue par la pénétration rapide du tissu conjonctif gingival dans les larges perforations rectangulaires de la couche externe de la matrice<sup>17</sup>. Ceci minimise les risques de récession gingivale, d'exposition de la matrice, de for-

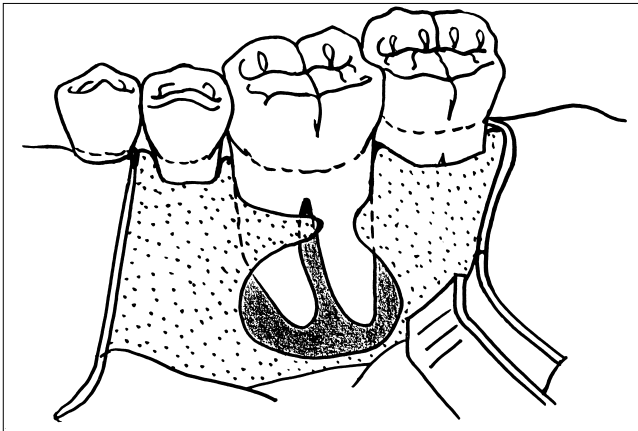
mation de poches, d'infection et d'inflammation<sup>16,17</sup>. Le ligament parodontal et l'os alvéolaire nouvellement formés peuvent en même temps croître et entrer dans les petites perforations de la couche interne de la matrice pour fusionner avec le tissu conjonctif gingival. L'intégration précoce de ces tissus améliore la nutrition du lambeau gingival et contribue à la stabilisation de la plaie<sup>17</sup>.

Une autre membrane résorbable a été analysée en situation clinique. Il s'agit d'une membrane synthétique formée d'un polymère d'acide lactique dissous dans du N-méthyl-2-pyrrolidone, commercialisée par Block Drug sous le nom d'Atrisorb. Ce matériel existe sous la forme liquide; il devient solide lorsqu'il entre en contact avec l'eau ou d'autres solutions aqueuses. Il est flexible et s'adapte au défaut osseux; il devient ensuite rigide pour bien supporter les tissus mous et empêcher l'épithélium et le tissu conjonctif gingival de coloniser le défaut osseux. Comme cette membrane est bioadhésive, elle s'adapte et adhère directement à la couronne, à la surface radulaire ou à l'os et ne requiert aucun point de suture pour être maintenue en place<sup>14,15,21,22</sup>.

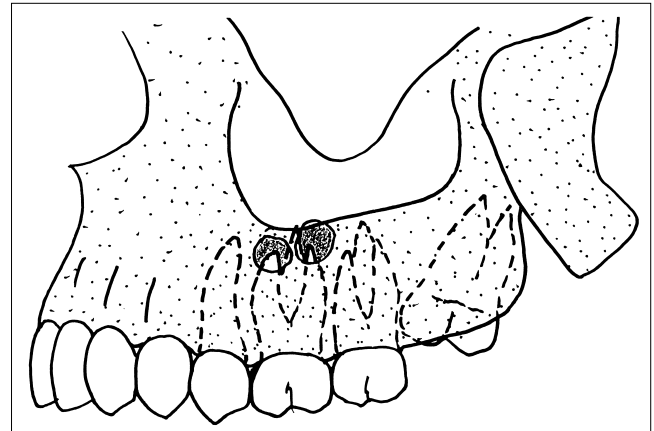
Plusieurs autres membranes résorbables se trouvent sur le marché, comme la Gore Resolut (faite de polylactides et polyglycolides), la Biomend et la Biogide (faites de collagène) et la Cap Set (faite de sulfate de calcium). Bien que toutes ces membranes semblent pouvoir prévenir efficacement la prolifération rapide de l'épithélium gingival et du tissu conjonctif dans le défaut osseux, certaines d'entre elles sont difficiles à manier et se résorbent parfois trop rapidement<sup>11</sup>.

La société W.L. Gore & Associates a commercialisé une nouvelle membrane, la Gore Resolut XT, qui — à en croire la publicité — est la membrane résorbable la plus malléable qui soit actuellement disponible sur le marché.

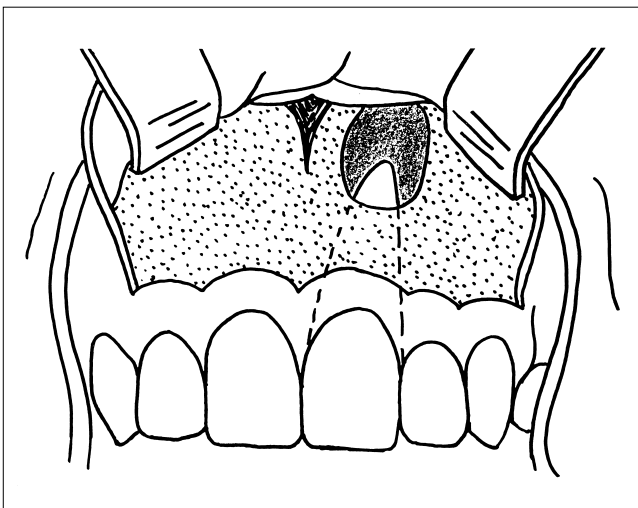
Plusieurs études publiées dans la littérature, comparant les membranes résorbables aux membranes non résorbables utilisées pour la RTG, ont démontré que le type de membrane utilisée n'influe pas sur la quantité de régénération. Cependant, la barrière non résorbable a montré une propension plus grande aux complications postopératoires. D'après une étude menée par Garrett et coll.<sup>21</sup>, la membrane non résorbable (ePTFE) a tendance à produire plus d'abcès postopératoires, de suppuration et de récessions gingivales que la membrane résorbable (Atrisorb). Selon Gottlow<sup>16</sup>, on rapporte davantage d'expositions de membrane, d'inflammation et de récessions gingivales en utilisant une membrane non résorbable (ePTFE) plutôt que résorbable (Guidor). De Sanctis et coll.<sup>23</sup>, quant à eux, déduisent que les deux types de membrane présentent des résultats cliniques et biologiques comparables. De même, Caffesse et coll.<sup>24</sup> ont rapporté, dans les deux cas, des taux d'attachement identiques. Selon les études cliniques du fabricant de la membrane Guidor<sup>17</sup>, qui compare cette dernière à l'ePTFE, les deux produits promeuvent la régénération de l'os et de l'attachement. Les résultats sont toutefois plus probants avec la Guidor qui entraîne moins de complications postopératoires (exposition de la membrane, inflammation gingivale, récession gingivale, etc.). Dans le traitement de furcations de Classe II, Garrett et coll.<sup>21</sup> ont obtenu des résultats cliniques similaires en comparant l'ePTFE à l'Atrisorb, et ce, malgré que l'ePTFE ait tendance à développer davantage de suppuration ou d'abcès gingivaux postopératoires. Toutefois, une étude menée par Magnusson et coll.<sup>6</sup> a démontré qu'une membrane biodégradable (à base



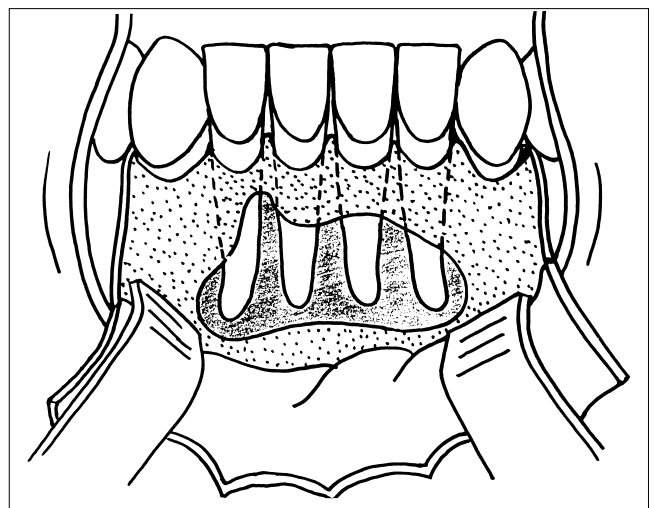
III. 1. Pathologie apicale en continuité avec une déhiscence



III. 2. Pathologie apicale en communication avec le sinus



III. 3. Pathologie apicale en communication avec les fosses nasales



III. 4. Large lésion apicale

d'acide polylactique) régènerait davantage les tissus qu'une membrane non résorbable (Millipore).

### Les applications endodontiques de la régèneration tissulaire guidée

L'évolution d'une nécrose pulpaire peut entraîner la destruction de l'appareil d'attachement et de support à partir des irritants qui émanent d'un foramen apical ou d'un canal accessoire<sup>25</sup>. Lors d'une intervention endodontique mal conduite, si cette destruction perdure et s'aggrave, une apicectomie et une obturation rétrograde apicale peuvent être tentées pour favoriser la guérison de la lésion. Selon certains, les chances de réussite de cette procédure chirurgicale se situent entre 50 et 70 p. 100<sup>26-29</sup>. Depuis l'avènement de nouvelles technologies, comme les techniques ultrasonores de préparation apicale, l'utilisation du microscope chirurgical ou de loupes, l'emploi de meilleurs matériaux de scellement (MTA [mineral trioxide aggregate] et Super EBA<sup>30,31</sup>), le pronostic se trouve amélioré. Lors du congrès de l'Association américaine des endodontistes de 1994, Rubinstein a annoncé que le taux de réussite atteint 96 p. 100 lorsqu'on est en présence d'une pathologie apicale strictement à composante endodontique<sup>11</sup>. Trope<sup>32</sup> estime qu'une membrane n'est pas indispensable dans de tels cas. Lorsque la lésion endodontique suit une perte

d'os marginal ou de poche parodontale (lésion endo-paro), le taux de réussite de la chirurgie endodontique chute pour se fixer à 37 p. 100<sup>29</sup>.

Cette chute s'explique de la façon suivante. Lorsqu'on est en présence d'une lésion périapicale suivant un défaut osseux marginal et qu'on utilise un lambeau pleine épaisseur avec une incision sulculaire lors de la chirurgie endodontique, deux types de guérison peuvent se produire. Premièrement, le lambeau peut s'attacher à la racine dénudée par un long épithélium de jonction<sup>2,18,33</sup>, ce qui est cliniquement acceptable mais peut favoriser une rupture<sup>29</sup>. Deuxièmement, l'épithélium peut migrer apicalement au début de la cicatrisation et former une poche parodontale qui contaminera la région apicale en inhibant la guérison de la lésion endodontique<sup>11,18,29</sup>.

Afin de prévenir ces complications, les principes de base de la RTG ont été appliqués lors des chirurgies endodontiques dans le but de promouvoir autant que possible la régèneration de l'architecture originale du parodonte. L'utilisation de la RTG dans les cas de lésion endo-paro permet d'améliorer le pronostic de guérison, à la suite d'un traitement endodontique de type chirurgical. La régèneration de l'appareil d'attachement favorise la guérison, en séparant la lésion endodontique de la muqueuse buccale au profit de la régèneration osseuse<sup>11,18</sup>. En fait, Rankow et Krasner

estiment qu'il s'avère aussi important de sceller l'apex de la cavité buccale avec une barrière osseuse, que de le sceller avec une obturation rétrograde<sup>11</sup>.

Plusieurs situations cliniques ont été rapportées où la RTG pourrait être profitable en endodontie<sup>11</sup> :

1. Pathologie apicale suivant :
  - une déhiscence (III. 1)
  - une perte d'os proximale
2. Pathologie apicale en relation avec :
  - le sinus (III. 2)
  - le plancher nasal (III. 3)
3. Pathologie apicale perforant les deux plaques corticales (lésion de part et d'autre) (III. 4)
4. Large pathologie apicale même sans relation avec la crête alvéolaire
5. Perte d'os au niveau de la racine ou de la furcation secondaire à une perforation

Selon Kellert et coll.<sup>33</sup>, la RTG devrait être envisagée dans toutes les chirurgies endodontiques où la lésion périapicale suit un défaut osseux marginal. En effet, le traitement chirurgical d'une perforation radiculaire ou interradiculaire qui a entraîné une destruction osseuse considérable peut souvent échouer, et ce, malgré un scellement approprié de la perforation. Le même scénario se produit lorsqu'on est en présence d'une lésion apicale suivant une déhiscence osseuse<sup>33</sup>. Jusqu'à récemment, le traitement des déhiscences par la RTG n'a pas réussi, à cause du manque d'espace naturel sous la membrane<sup>11</sup>. Cortellini et coll.<sup>20</sup> ont montré qu'une membrane ePTFE renforcée en titane permettait une nouvelle formation osseuse au niveau des déhiscences. Ce type de membrane n'a toutefois pas été évalué dans le cas d'une lésion combinée endo-paro<sup>11</sup>.

La RTG peut aussi être utile dans les cas où une lésion a érodé les plaques corticales palatine et linguale. L'entrée chirurgicale par la corticale buccale crée une lésion de part et d'autre où une guérison fibreuse est souvent observée. La RTG permet de prévenir cette situation en favorisant une guérison de type osseux<sup>33</sup>.

Pour une lésion périapicale de grande ampleur, mais sans relation avec la cavité buccale ni aucune perte osseuse marginale, on peut envisager d'utiliser une barrière afin d'empêcher la prolifération épithéliale dans le défaut osseux<sup>11</sup>. Dans une étude portant sur les grandes lésions périapicales, Pecora et coll.<sup>34</sup> concluent que l'utilisation d'une membrane accélère la guérison. Deux autres études publiées par Dahlin et coll.<sup>35</sup> et Schenk et coll.<sup>36</sup> en arrivent à la même conclusion.

Parce que l'utilisation d'une membrane résorbable ne requiert pas d'autre chirurgie pour la retirer, elle peut être parfois employée à titre préventif, par exemple dans le cas d'une lésion apicale avec relation sinusale où on veut prévenir une guérison fibreuse. Elle peut aussi être indiquée à des fins esthétiques là où une seconde chirurgie pourrait augmenter les risques de récessions gingivales postopératoires. De plus, étant donné que les principes de base de la mise en place d'une membrane sont les mêmes que ceux requis pour une chirurgie endodontique (lambeau pleine épaisseur, contre-incision, dimension du lambeau, etc.), il devient facile de les intégrer en cours de chirurgie, le cas échéant. Les recommandations de Kellert et coll.<sup>33</sup> vont d'ailleurs dans ce sens. ♦

*NDLR : La procédure chirurgicale de mise en place d'une membrane sera étudiée dans la deuxième partie de cet article.*

*Le Dr<sup>e</sup> Gagnon est dentiste généraliste en pratique privée à Montmagny (Québec). Elle a participé en tant que résidente au programme de résidence multidisciplinaire à la Faculté de médecine dentaire, Université Laval (Québec).*

*Le Dr<sup>e</sup> Morand est responsable de l'endodontie, Faculté de médecine dentaire, Université Laval (Québec).*

*Demandes de tirés à part : Dr<sup>e</sup> Marc-André Morand, Faculté de médecine dentaire, Université Laval, Cité universitaire, Québec QC G1K 7P4.*

*Les auteurs n'ont aucun intérêt financier déclaré dans les sociétés fabricant les produits mentionnés dans le présent article.*

## Références

1. Melcher AH. On the repair potential of periodontal tissues. *J Periodontol* 1976; 47:256-60.
2. Caffesse RG, Quinones CR. Guided tissue regeneration: biologic rationale, surgical technique, and clinical results. *Compendium* 1992; 13:166, 168, 170 passim.
3. Gottlow J, Nymam S, Karring T, Lindhe J. New attachment formation as the result of controlled tissue regeneration. *J Clin Periodontol* 1984; 11:494-503.
4. Nyman S, Gottlow J, Karring T, Lindhe J. The regenerative potential of the periodontal ligament. An experimental study in the monkey. *J Clin Periodontol* 1982; 9:257-65.
5. Nyman S, Lindhe J, Karring T, Rylander H. New attachment following surgical treatment of human periodontal disease. *J Clin Periodontol* 1982; 9:290-6.
6. Magnusson I, Batich C, Collins BR. New attachment formation following controlled tissue regeneration using biodegradable membranes. *J Periodontol* 1988; 59:1-8.
7. Becker W, Becker BE, Prichard J, Caffesse R, Rosenberg E, Gian-Grasso J. Root isolation for new attachment procedures. A surgical and suturing method: three case reports. *J Periodontol* 1987; 58:819-26.
8. Goon WW, Lundergan WP. Redemption of a perforated furcation with a multidisciplinary treatment approach. *J Endod* 1995; 21:576-9.
9. John O. Butler Company. Guidor, the Bioresorbable Matrix Barrier: Instructions for Use.
10. Pini Prato G, Tinti C, Vincenzi G, Magnani C, Cortellini P, Clauser C. Guided tissue regeneration versus mucogingival surgery in the treatment of human buccal gingival recession. *J Periodontol* 1992; 63:919-28.
11. Rankow HJ, Krasner PR. Endodontic applications of guided tissue regeneration in endodontic surgery. *J Endod* 1996; 22:34-43.
12. Rankow HJ, Krasner PR. Endodontic applications of guided tissue regeneration in endodontic surgery. *Oral Health* 1996; 86(12):33-5, 37-40, 43.
13. Gay J, Chung H, Chu A. Titanium shielding. An alternative method for guided tissue regeneration. *Oral Health* 1997; 87(15):7-9, 11-12, 14 passim.
14. Polson AM, Garrett S, Stoller NH, Greenstein G, Polson AP, Harold CQ and others. Guided tissue regeneration in human furcation defects after using a biodegradable barrier: a multi-center feasibility study. *J Periodontol* 1995; 66:377-85.
15. Polson AM, Southard GL, Dunn RL, Polson AP, Billen JR, Laster LL. Initial study of guided tissue regeneration in Class II furcation defects after use of a biodegradable barrier. *Int J Periodontics Restorative Dent* 1995; 15:42-55.
16. Gottlow J. Guided tissue regeneration using bioresorbable and non-resorbable devices: initial healing and long-term results. *J Periodontol* 1993; 64(Suppl. 11):1157-65.

17. John O. Butler Company. Guidor, the bioresorbable matrix barrier: introducing a new era in periodontal surgery.
18. Abramowitz PN, Rankow H, Trope M. Multidisciplinary approach to apical surgery in conjunction with the loss of buccal cortical plate. *Oral Surg Oral Med Oral Pathol* 1994; 77:502-6.
19. Gross, JS. Bone grafting materials for dental applications: a practical guide. *Compend Contin Educ Dent* 1997; 18:1013-8, 1020-2, 1024 passim; quiz.
20. Cortellini P, Clauser C, Prato GP. Histologic assessment of new attachment following the treatment of a human buccal recession by means of a guided tissue regeneration procedure. *J Periodontol* 1993; 64:387-91.
21. Garrett S, Polson AM, Stoller NH, Drisko CL, Canton JG, Harrold CQ and others. Comparison of a bioabsorbable GTR barrier to a non-absorbable barrier in treating human Class II furcation defects. A multi-center parallel design randomized single-blind trial. *J Periodontol* 1997; 68:667-75.
22. La Compagnie Block Drug (Canada) Ltée. Atrisorb, barrière de RTG bioabsorbable : études cliniques et comparaisons.
23. De Sanctis M, Zucchelli G. Guided tissue regeneration with a resorbable barrier membrane (Vicryl) for the management of buccal recession: a case report. *Int J Periodontics Restorative Dent* 1996; 16:435-41.
24. Caffesse RG, Nasjleti CE, Morrison EC, Sanchez R. Guided tissue regeneration: comparison of bioabsorbable and non-absorbable membranes. Histologic and histometric study in dogs. *J Periodontol* 1994; 65:583-91.
25. Tseng CC, Harn WM, Chen YH, Huang CC, Yuan K, Huang PH. A new approach to the treatment of true-combined endodontic-periodontic lesions by the guided tissue regeneration technique. *J Endod* 1996; 22:693-6.
26. Altonen M, Mattila K. Follow-up study of apicoectomized molars. *Int J Oral Surg* 1976; 5:33-40.
27. Harty FJ, Parkins BJ, Wengraf AM. The success rate of apicoectomy. A retrospective study of 1016 cases. *Br Dent J* 1970; 129:407-13.
28. Rud J, Andreasen Jo, Jensen JE. A follow-up study of 1,000 cases treated by endodontic surgery. *Int J Oral Surg* 1972; 1:215-28.
29. Skoglund A, Persson G. A follow-up study of apicoectomized teeth with total loss of buccal bone plate. *Oral Surg Oral Med Oral Pathol* 1985; 59:78-81.
30. Torabinejad M, Hong CU, Lee SJ, Monsef M, Pitt Ford TR. Investigation of mineral trioxide aggregate for root-end filling in dogs. *J Endod* 1995; 21:603-8.
31. Torabinejad M, Higa RK, McKendry DJ, Pitt Ford TR. Dye leakage of four root end filling materials: effects of blood contamination. *J Endod* 1994; 20:159-63.
32. Trope, M. Endo-perio lesions. Conférence donnée à Québec, le 25 septembre 1997, lors du Congrès annuel de l'Académie canadienne d'endodontie.
33. Kellert M, Chalfin H, Solomon C. Guided tissue regeneration: an adjunct to endodontic surgery. *JADA* 1994; 125:1229-33.
34. Pecora G, Kim S, Celletti R, Davarpanah M. The guided tissue regeneration principle in endodontic surgery: one-year postoperative results of large periapical lesions. *Int Endod J* 1995; 28:41-6.
35. Dahlin C, Linde A, Gottlow J, Nyman S. Healing of bone defects by guided tissue regeneration. *Plast Reconstr Surg* 1988; 81:672-6.
36. Schenk RK, Buser D, Hardwick WR, Dahlin C. Healing pattern of bone regeneration in membrane-protected defects: a histologic study in the canine mandible. *Int J Oral Maxillofac Implants* 1994; 9:13-29.
37. Selvig KA, Kersten BG, Chamberlain AD, Wikesjo UM, Nilveus RE. Regenerative surgery of intrabony periodontal defects using ePTFE barrier membranes: scanning electron microscopic evaluation of retrieved membranes versus clinical healing. *J Periodontol* 1992; 62:974-8.

---

CENTRE DE  
DOCUMENTATION  
DE L'ADC

---

Pour en savoir plus sur la régénération tissulaire guidée, ou obtenir de l'aide dans vos recherches documentaires à cet égard, veuillez communiquer avec le Centre de documentation de l'ADC soit par téléphone au **1-800-267-6354**, poste 2223, soit par courrier électronique à l'adresse [info@cda-adc.ca](mailto:info@cda-adc.ca).