

# Point de service

La rubrique «Point de service» du JADC répond aux questions cliniques de tous les jours en donnant de l'information pratique sur les traitements en salle opératoire. Les réponses présentées reflètent les opinions des collaborateurs et ne visent pas à établir des normes de soins ou des recommandations pour la pratique clinique. Le lecteur est invité à pousser plus loin son étude des sujets traités. Les réponses de ce mois-ci ont été fournies par David R. Farkoub, BSc(Hons), DMD, MSc(Paedo). Si vous êtes intéressé à répondre à une question ou à en soumettre une, communiquez avec le rédacteur en chef, le Dr John O'Keefe, à [jokeefe@cda-adc.ca](mailto:jokeefe@cda-adc.ca).

## Question 1

Comment les jeunes enfants devraient-ils être installés dans le fauteuil dentaire, pour un examen et un traitement dentaires en toute sécurité?

Durant un examen et un traitement dentaires, il est primordial que l'enfant soit bien placé dans le fauteuil, afin de permettre l'exécution, en toute maîtrise, d'un examen et d'un traitement sécuritaires et efficaces, tout en évitant les blessures à l'enfant, au dentiste, à l'assistante et au parent.

S'il s'agit d'un bébé ou d'un très jeune enfant, le parent peut être mis à contribution durant l'examen clinique. Ainsi, pour «l'examen sur oreiller», le parent et le dentiste s'assoient l'un en face de l'autre, genoux contre genoux. Le parent couche l'enfant sur ses genoux puis dépose la tête de l'enfant sur un oreiller placé sur les genoux du dentiste<sup>1</sup>. Cette position offre une vue optimale de la cavité buccale de l'enfant, à la fois pour le dentiste et le parent, et permet au parent d'immobiliser doucement l'enfant, au besoin (ill. 1).

L'examen sur oreiller est en revanche peu pratique pour les enfants d'âge scolaire, pour qui l'examen dans un fauteuil dentaire pour adultes peut également présenter des difficultés. De fait, en position assise ou en position couchée normale, la tête de l'enfant peut se trouver sous l'appuie-tête du fauteuil, de sorte que le dentiste sera dans une position peu idéale pour examiner ou traiter le patient (ill. 2a et 2b). Ce problème peut toutefois facilement être résolu, en remontant l'enfant qui se trouve en position couchée dans le fauteuil dentaire, de manière à ce que sa tête repose sur l'appuie-tête; le dentiste aura alors un angle de vue idéal pour obtenir une visualisation

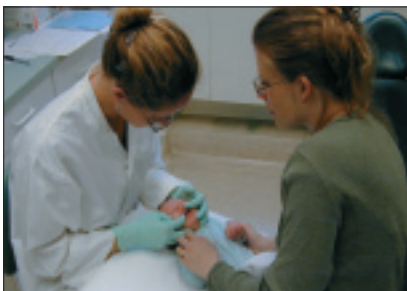optimale de la cavité buccale et une bonne stabilisation de la tête (ill. 3).

Comme le comportement des enfants chez le dentiste est parfois imprévisible, la stabilisation de la tête est essentielle pour que l'examen et le traitement dentaires se fassent en toute sécurité. Le dentiste peut immobiliser la tête de l'enfant en la plaçant entre son avant-bras et la partie latérale de sa poitrine, puis en exerçant une légère pression et en retenant le maxillaire inférieur avec sa main non dominante (ill. 4). Même s'il est important de bien immobiliser la tête pendant toute la durée de la visite, ceci est particulièrement important durant l'administration d'un anesthésique local ou l'utilisation d'une pièce à main haute vitesse.

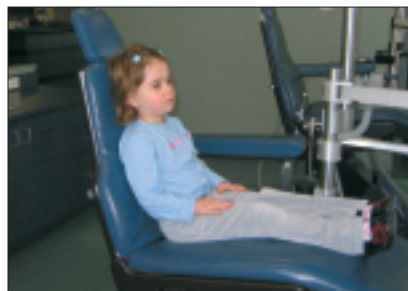Enfin, bien qu'il suffise de stabiliser la tête chez la plupart des enfants, certains exigent également une stabilisation des jambes et des mains. Pour ce faire, on peut demander au parent de s'asseoir de côté sur le fauteuil dentaire et de placer les jambes de l'enfant sur ses genoux (ill. 5). Le parent peut ainsi stabiliser les jambes de l'enfant pendant que le dentiste immobilise la tête. Quant aux mains de l'enfant, on peut demander à l'assistante ou au parent de les tenir, au besoin. ♦

## Référence

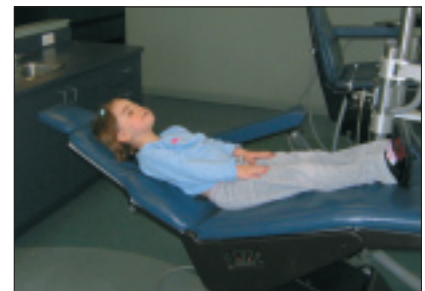1. Goepferd S. Examination of the infant and toddler. In: Pinkham JR, editor. Pediatric dentistry: infancy through adolescence. 2nd ed. Philadelphia: W.B. Saunders Co.; 1994. p. 181-90.



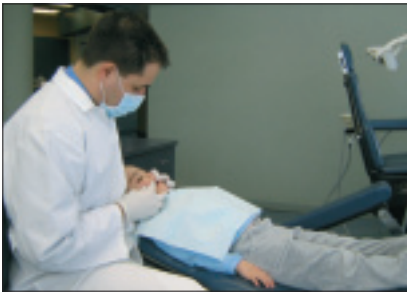**Illustration 1 :** Bonne position de l'enfant, du parent et du dentiste, pour l'examen buccodentaire d'un bébé. Le parent tient l'enfant, dont la tête repose sur un oreiller.



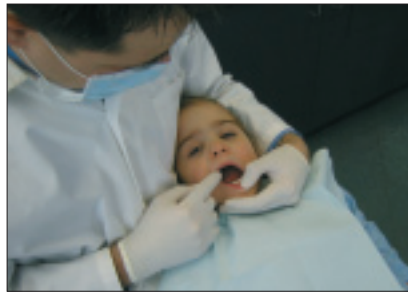
**Illustration 2a :** Enfant en position assise, dans un fauteuil dentaire pour adulte. La tête de l'enfant se trouve bien en-dessous de l'appuie-tête.



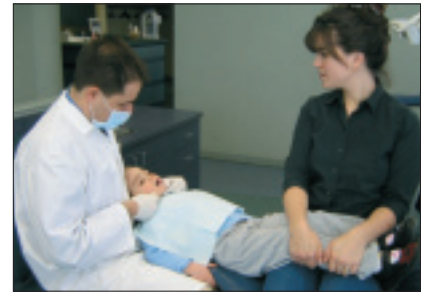**Illustration 2b :** Enfant en position couchée, dans un fauteuil dentaire pour adultes.



**Illustration 3 :** Bonne position de l'enfant dans un fauteuil dentaire pour adultes. Cette position permet au dentiste de bien stabiliser la tête de l'enfant et de bien voir la cavité buccale.



**Illustration 4 :** Bonne stabilisation de la tête durant la prestation de soins dentaires à un enfant.



**Illustration 5 :** Enfant en position couchée. Le dentiste assure une bonne stabilisation de la tête, pendant que le parent assis de côté dans le fauteuil dentaire retient les jambes de l'enfant.

## Question 2

Comment devrais-je traiter une incisive primaire supérieure dont la couleur a été altérée à la suite d'un traumatisme?

Les incisives supérieures sont la cible de 90 % de tous les traumatismes dentaires<sup>1</sup>. Borum et Andreasen<sup>2</sup> ont étudié 545 incisives primaires supérieures ayant subi un traumatisme, entre le moment du traumatisme jusqu'à l'âge de 10 ans : ils ont observé une altération de la couleur sur 52 % de ces dents. Ces auteurs décrivent 3 types d'altération, soit une coloration grise provisoire, une coloration grise permanente et une coloration jaune.

Une oblitération du canal radiculaire a été observée sur la plupart des incisives supérieures ayant une coloration grise provisoire, mais moins de 4 % de ces dents présentaient une nécrose pulpaire. En revanche, une nécrose pulpaire a été observée sur 66 % des incisives primaires affichant une coloration grise permanente. Ces résultats viennent appuyer l'hypothèse voulant que la coloration grise soit due à une hémorragie pulpaire causée par le traumatisme (ill. 1). Les pigments sanguins qui se déposent peuvent se résorber si la pulpe demeure vivante, mais il ne peut y avoir résorption s'il y a nécrose pulpaire. Borum et Andreasen<sup>2</sup> ont également noté que 34 % des incisives primaires supérieures affectées d'une coloration grise permanente n'ont jamais atteint le stade de nécrose pulpaire.

La coloration jaune sur une incisive supérieure ayant subi un traumatisme est étroitement liée à l'oblitération du canal radiculaire (81 % des cas), causée par le dépôt progressif de dentine le long des parois du canal radiculaire. Moins de 2 % de ces incisives ont présenté une nécrose pulpaire<sup>2</sup>.

Borum et Andreasen<sup>2</sup> en concluent que l'altération de la couleur des incisives ayant subi un traumatisme ne constitue pas, à elle seule, un indicateur fiable de l'état de la pulpe.

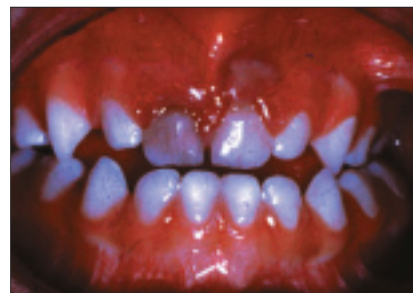Une radiographie occlusale ou périapicale du maxillaire supérieur est nécessaire pour évaluer l'état pulpaire d'une incisive dont la couleur a été altérée à la suite d'un traumatisme. Si l'altération de la couleur est la seule anomalie révélée par l'examen radiographique et buccal complet, un suivi clinique et radiographique régulier de l'incisive atteinte est

recommandé, afin de s'assurer qu'il n'y a pas nécrose pulpaire. Une radiographie occlusale supérieure devrait ainsi être prise lors des visites de suivi effectuées 1, 2 et 6 mois après le traumatisme<sup>3</sup>. Un examen radiographique annuel de la dent atteinte est également recommandé jusqu'à l'exfoliation de la dent. Enfin, si l'esthétique de la dent laisse à désirer, la surface buccale de l'incisive peut être recouverte d'une restauration en résine composite d'une couleur appariée.

Le traitement de l'incisive dont la couleur a été altérée est indiqué si l'on observe également un autre des signes ou symptômes suivants de la nécrose pulpaire<sup>3</sup> :

- mobilité excessive
- radiotransparence
- douleur
- fistule de drainage
- œdème.

La controverse persiste quant au traitement le mieux approprié pour des dents antérieures primaires avec nécrose pulpaire. Certains cliniciens optent pour un traitement de canal de l'incisive primaire au moyen d'une pâte d'obturation résorbable, comme l'oxyde de zinc et l'eugénol non modifié, et d'une couronne temporaire en résine composite. D'autres choisissent



**Illustration 1 :** Photographie de 2 incisives centrales primaires supérieures présentant une coloration grise à la suite d'un traumatisme dentaire.

d'extraire la dent, compte tenu des risques de lésion à l'incisive permanente en formation et de propagation de l'infection aux tissus adjacents. Cependant, le traitement de canal est contre-indiqué sur les dents primaires qui présentent une perte massive de structure radulaire, une résorption interne ou externe avancée ou une infection périapicale touchant le bourgeon de l'incisive permanente adjacente<sup>4</sup>. Dans ces cas où le traitement de canal est contre-indiqué, le traitement de choix est l'extraction de l'incisive<sup>3</sup>. ❖

### Références

1. Kenny DJ, Barrett EJ. Recent developments in dental traumatology. *Pediatr Dent* 2001; 23(6):464-8.
2. Borum MK, Andreasen JO. Sequelae of trauma to primary maxillary. I. Complications in the primary dentition. *Endod Dent Traumatol* 1998; 14(1):31-44.
3. McTigue DJ. Introduction to dental trauma: managing traumatic injuries in the primary dentition. In: Pinkham JR, editor. *Pediatric dentistry: infancy through adolescence*. 2nd ed. Philadelphia: W.B. Saunders Co.; 1994. p. 209-22.
4. Reference manual 2002-03. American Academy of Pediatric Dentistry. *Pediatr Dent* 2002; 24(7 Suppl):87.

## Question 3

Quel est le traitement indiqué dans le cas de premières molaires permanentes hypoplasiques?

Les premières molaires permanentes sont souvent hypoplasiques et hypominéralisées chez les enfants. Des chercheurs ont en effet constaté qu'environ 18 à 19 % des enfants âgés de 7 à 13 ans présentent une hypoplasie sur au moins une première molaire permanente<sup>1,2</sup>; cependant, il arrive souvent que les causes de cette anomalie de l'émail ne puissent clairement être établies à partir de l'examen clinique complet ou de l'évaluation des antécédents médicaux ou dentaires. Un certain nombre de facteurs ont été associés à l'hypoplasie de l'émail sur les premières molaires permanentes (**tableau 1**)<sup>3</sup>.

La calcification des premières molaires permanentes commence à la naissance et la couronne est entièrement formée entre l'âge de 2,5 et 3 ans<sup>3</sup>. Toute perturbation locale, systémique ou génétique (**tableau 1**) survenant durant cette période du développement peut causer une hypoplasie de l'émail des premières molaires permanentes.

Comme la taille, la forme et l'emplacement des anomalies de l'émail peuvent varier considérablement, il est dans bien des cas impossible de restaurer la dent selon les techniques habituelles de préparation des cavités (**ill. 1a**)<sup>3</sup>. Ces molaires sont également plus sensibles à la carie, ce qui complique

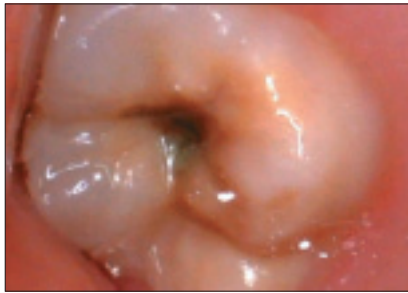encore plus le traitement<sup>4</sup>. Un grand nombre de cliniciens éprouvent de l'insatisfaction lorsque les restaurations directes classiques, comme celles en résine composite et en amalgame, échouent sur les molaires permanentes hypoplasiques. Le traitement de restauration idéal sur ces molaires doit viser à rétablir la structure perdue ou affaiblie de la dent, à soulager la douleur ou la sensibilité et à maintenir l'occlusion.

La couverture complète de la dent constitue le traitement de choix pour les molaires permanentes qui présentent une hypoplasie de modérée à grave, et une couronne en acier inoxydable est le traitement recommandé pour les enfants (**ill. 1b**)<sup>3</sup>. Ces couronnes sont faciles à mettre en place et, si elles sont bien adaptées et fixées à la dent préparée, elles peuvent durer de nombreuses années<sup>5</sup>. De fait, bon nombre de molaires permanentes restaurées avec des couronnes en acier inoxydable n'ont pas besoin d'autres restaurations, même si certains auteurs recommandent de les remplacer par une restauration métallique coulée lorsque l'enfant atteint l'adolescence<sup>3</sup>.

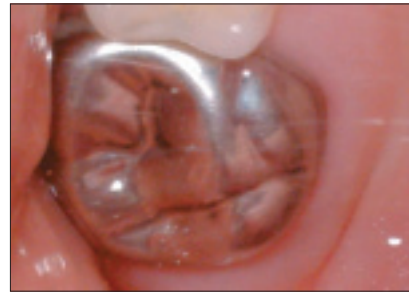S'il y a atteinte marquée d'une ou de plusieurs molaires, l'extraction, au moment opportun, des premières molaires hypoplasiques peut être envisagée. Chez les enfants de 8 à 16 ans, le taux de succès du traitement de canal sur les

**Tableau 1 Facteurs locaux, systémiques et génétiques associés à une hypoplasie de l'émail des premières molaires permanentes (d'après Mahoney<sup>3</sup>)**

Locaux	Systémiques	Génétiques
Traumatisme ou infection d'une dent primaire préexistante	Ingestion d'une quantité excessive de fluorure	Amelogenesis imperfecta
Fissure labiale et palatine réparée	Infection prénatale ou néonatale	
Traumatisme causé par l'extraction de la dent primaire préexistante	Rachitisme dépendant de la vitamine D	
	Naissance prématurée ou très faible poids à la naissance	
	Carences nutritionnelles	
	Radiothérapie	
	Déficits neurologiques	



**Illustration 1a :** Première molaire supérieure permanente droite, avec hypoplasie et hypominéralisation modérées chez un enfant de 6 ans. Des caries occlusales se sont formées. L'anomalie sur la dent 16 s'étend sur le bord gingival des faces buccale et palatine de la dent.



**Illustration 1b :** La dent a été restaurée adéquatement avec une couronne en acier inoxydable.

premières molaires permanentes n'est que de 36 %<sup>6</sup>. Si l'extraction est envisagée, cette procédure devrait idéalement être pratiquée entre l'âge de 8,5 et 10,5 ans, car une extraction pratiquée au bon moment peut favoriser l'éruption de la deuxième molaire dans l'arcade, en remplacement de la première molaire extraite<sup>3</sup>. La consultation d'un orthodontiste ou d'un dentiste pédiatrique peut être indiquée avant l'extraction d'une première molaire hypoplasique. ➤

### Références

1. Jalevik B. Enamel hypomineralizations in permanent first molars. Clinical histomorphological and biochemical study. *Swed Dent J (Suppl)* 2001; 149:1-86.

2. Leppaniemi A, Lukinmaa PL, Alaluusua S. Nonfluoride hypomineralizations in the permanent first molars and their impact on the treatment need. *Caries Res* 2001; 35(1):36-40.

3. Mahoney EK. The treatment of localized hypoplastic and hypomineralized defects in first permanent molars. *N Z Dent J* 2001; 97(429): 101-5.

4. Pascoe L, Seow WK. Enamel hypoplasia and dental caries in Australian Aboriginal children; prevalence and correlation between the two diseases. *Pediatr Dent* 1994; 16(3):193-9.

5. Croll TP. Permanent molar stainless steel crown restoration. *Quintessence Int* 1987; 18(5):313-21.

6. Peretz B, Yakir O, Fuks AB. Follow up after root canal treatment of young permanent molars. *J Clin Pediatr Dent* 1997; 21(3):237-40.

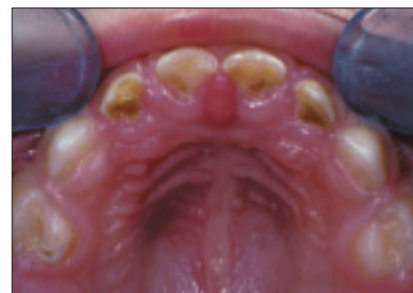## Question 4 Qu'est ce que la carie de la petite enfance et que devrais-je dire aux parents de mes jeunes patients?

La carie de la petite enfance (CPE) fait référence à la manifestation de tout signe de carie dentaire sur quelque surface d'une dent, durant les 3 premières années de vie<sup>1</sup>. Selon l'Académie américaine de dentisterie pédiatrique, la carie de la petite enfance grave (CPE-G) se définit comme toute lésion carieuse sur une surface lisse, chez un enfant de moins de 3 ans<sup>2</sup>.

Il existe une forme particulière de CPE-G, désignée carie du biberon, qui est bien connue de la plupart des dentistes et qui est associée à la consommation fréquente et prolongée de liquides à base de glucides fermentescibles<sup>2</sup>. Durant les premiers stades du processus pathologique, la CPE-G se manifeste généralement par la formation d'émail blanc crayeux sur les faces linguales des incisives supérieures. À mesure que l'état pathologique progresse, des lésions brunes en forme de cratères apparaissent sur les incisives supérieures (ill. 1) et la carie s'étend sur les faces labiales et les molaires. Les dents antérieures inférieures, qui sont protégées par la langue, ne sont atteintes que dans les cas extrêmement graves de CPE<sup>3</sup>.

L'administration d'un biberon contenant du lait, du jus ou tout autre liquide sucré contenant des glucides fermentescibles pour remplacer la suce, en particulier durant la nuit, augmente

les risques de CPE chez l'enfant. La consommation fréquente de tels liquides, sans mesures de prévention adéquates, augmente également le risque. De même, les enfants qui sont allaités au sein sur demande, en l'absence de bonnes pratiques d'hygiène buccodentaire, sont aussi exposés à la CPE<sup>2</sup>.



**Illustration 1 :** Carie de la petite enfance grave chez un enfant de 20 mois, avec atteinte de toutes les faces des incisives supérieures ainsi que des faces occlusales des premières molaires primaires.

Les recommandations suivantes devraient être faites aux parents de jeunes enfants, pour prévenir la CPE<sup>2</sup>:

1. Éviter de donner à un enfant un biberon contenant un liquide à base de glucides fermentescibles (comme du sucrose et du fructose), au moment de le mettre au lit.
2. Éviter l'allaitement au sein sur demande durant la nuit, après l'éruption de la première dent primaire.
3. Encourager les jeunes enfants à boire à la tasse lorsqu'ils approchent de l'âge d'un an. Le sevrage devrait être terminé entre l'âge de 12 et 14 mois.
4. Adopter des mesures d'hygiène buccodentaire avant l'éruption de la première dent primaire.

La première visite chez le dentiste devrait se faire après l'éruption de la première dent ou lorsque l'enfant est âgé d'environ 1 an. Cette première visite permettra au dentiste d'informer les parents sur la prévention des maladies dentaires comme la CPE. ♦

### Références

1. Proceedings. Conference on early childhood caries, Bethesda, MD, October 1997. *Com Dent Oral Epidemiol* 1998; 26(Suppl):5-119.
2. Reference manual 2002-03. American Academy of Pediatric Dentistry. *Pediatr Dent (Suppl)* 2002; 24(7):23-5.
3. Milnes AR. Description and epidemiology of nursing caries. *J Public Health Dent* 1996; 56(1):38-50.

---

*Le Dr David R. Farkoub est dentiste pédiatrique dans un cabinet privé à Toronto (Ontario). Il est également membre du personnel des départements dentaires du Centre pour enfants Bloorview MacMillan et de l'Hôpital pour enfants malades à Toronto (Ontario). Courriel : [davidfarkoub@hotmail.ca](mailto:davidfarkoub@hotmail.ca).*

---