

# Restauration esthétique fonctionnelle à l'aide de résine composite directe

Bruce Kleeberger, BSc, DDS

La rubrique «Images cliniques» est une série d'essais en images qui traite de l'art technique de la dentisterie clinique. Cette rubrique présente étape par étape des cas cliniques tels qu'on les retrouve au cabinet dentaire. Pour soumettre un cas ou recommander un clinicien qui pourrait contribuer à cette rubrique, communiquez avec le rédacteur en chef, le Dr John O'Keefe, à [jokeefe@cda-adc.ca](mailto:jokeefe@cda-adc.ca).

Depuis l'introduction des résines hybrides offertes dans des teintes naturelles et une variété d'opacités, les cliniciens disposent d'excellents outils pour la restauration conservatrice des dents. L'enseignement des techniques d'utilisation de ces composites hybrides s'est d'abord fait dans le cadre de programmes de formation pratique<sup>1</sup>, et les techniques se sont améliorées au fil des ans<sup>2,3</sup>. Les résines composites renferment des particules de quartz de tailles diverses à l'intérieur d'une matrice polymère. Elles présentent une résistance adéquate à la compression, à la traction, à la flexion et à l'usure et peuvent être polies de manière à ressembler aux dents naturelles.

Cet article décrit une technique utilisée pour restaurer 8 dents antérieures en leur donnant une forme, une texture et une teinte naturelles. Cette technique avec composite hybride unique est plus simple que les techniques utilisant plusieurs matériaux de teintes différentes.

## Étude de cas

### Anamnèse

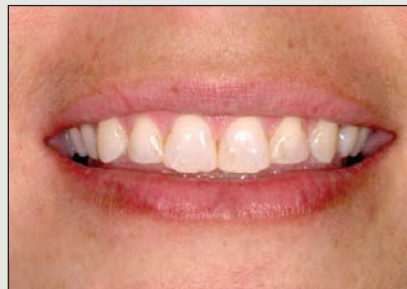La patiente, âgée de 33 ans, s'est présentée au cabinet en demandant que soient remplacées ses restaurations en composite collées sur les incisives supérieures. Ces restaurations avaient été mises en place 15 ans plus tôt pour combler des diastèmes. La patiente souhaitait également que ses dents soient allongées et deviennent plus blanches. Elle avait dans l'ensemble une expérience limitée des restaurations dentaires et n'avait pas d'habitude parafunctionnelle connue.

### Diagnostic

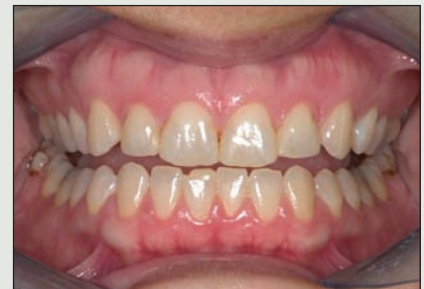Les dossiers complets et l'ensemble du matériel ont été obtenus, y compris les antécédents médicaux et dentaires, les radiographies, les modèles d'étude montés et les photographies (ill. 1 à 3), et un examen dentaire complet a été fait. Un composite à faible viscosité a été appliqué sur les bords incisifs des dents pour permettre à la patiente



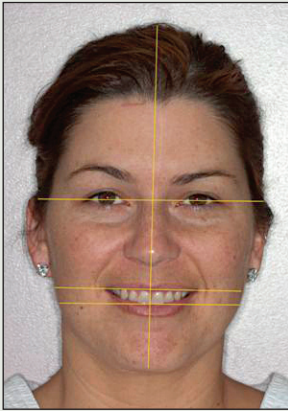
III. 1 : Photographie de face de la patiente de 33 ans avant le traitement.



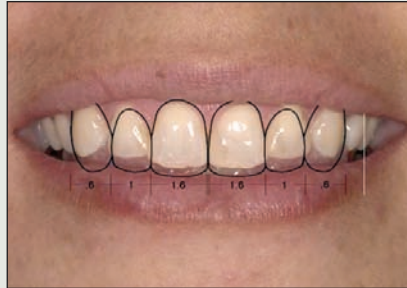III. 2 : Sourire de la patiente avant le traitement; on remarquera les bords incisifs usés et l'altération de la couleur des restaurations en composite, vieilles de 15 ans.



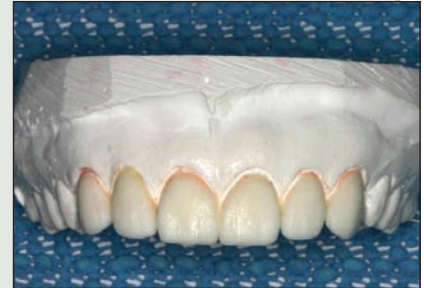III. 3 : Vue en position rétractée des dents avant le traitement, montrant l'état des tissus mous et les contours.



**III. 4 :** Application du système d'analyse par grille sur la photographie de face prise avant le traitement.



**III. 5 :** La «section dorée» (golden proportion), est superposée à la photographie du sourire prise avant le traitement.



**III. 6 :** Le cirage diagnostique est préparé à partir d'une photographie intrabuccale de la maquette prise avant le traitement, ainsi que des modèles montés fournis au laboratoire.

d'évaluer au préalable l'effet qu'aurait l'allongement proposé. Une évaluation phonétique de la longueur proposée des dents a aussi été faite<sup>6</sup>. La patiente étant satisfaite de la fonctionnalité et de l'esthétique, on a procédé à la prise d'empreinte.

Les antécédents médicaux et dentaires n'ont fourni aucun élément permettant d'orienter un diagnostic, et l'examen clinique a révélé que les tissus durs et mous étaient sains et que la dentition présentait une faible usure, appropriée à l'âge. Les articulations temporomandibulaires étaient en bonne santé, et les muscles étaient asymptomatiques à la palpation. La santé parodontale était excellente dans l'ensemble de la bouche.

Une «analyse du sourire» a été faite à partir des dossiers et du matériel disponibles. On a utilisé pour ce faire le système d'analyse par grille proposé par Naylor<sup>5</sup>, lequel consiste à évaluer la proportion et l'orientation de la zone esthétique des dents en fonction du visage et de l'exposition des gencives. Le système a aussi servi à évaluer la longueur et la largeur des dents (**ill. 4**). Les dents ont également été évaluées en fonction du respect de la «section dorée» (golden proportion), selon la règle résumée par Mancuso<sup>6</sup> et démontrée à l'**ill. 5**. Des modèles d'étude ont été montés sur un articulateur SAM 3 (Great Lakes Orthodontics, Tonawanda, NY) avec un arc facial et des enregistrements interocclusaux en relation centrée. Les plans transversal, sagittal et horizontal de l'occlusion ont été évalués par rapport aux condyles et une analyse de la fonction lors des mouvements en excursion a été faite<sup>4</sup>. L'occlusion a été évaluée en

regard des contacts occlusaux en intercuspidation maximale, de la relation centrée, d'une désocclusion antérieure harmonieuse et de l'absence d'interférences occlusales en contacts occlusaux centrés et lors des mouvements en excursion.

Dans le cas présent, il a été déterminé qu'un allongement global de 2 mm du bord incisif serait approprié.

### Plan de traitement

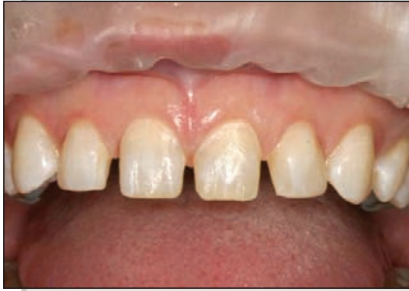La patiente a choisi la méthode de restauration conservatrice directe de préférence à des restaurations indirectes fabriquées en laboratoire.

### Technique

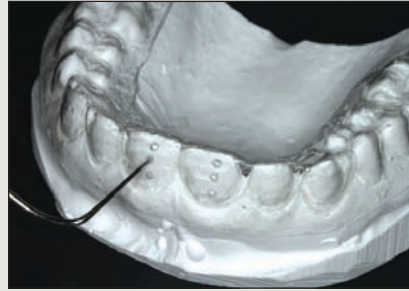
Le traitement a été réalisé en étapes, selon le protocole décrit ci-après qui peut aussi convenir à d'autres composites hybrides.

### Phase de prétraitement en laboratoire

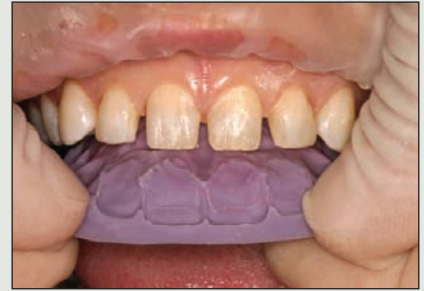- Les modèles montés de la maquette intrabuccale des dents allongées ont été envoyés au laboratoire, avec une ordonnance décrivant les objectifs du traitement, ainsi que les photographies intrabuccales de la maquette.
- Le personnel du laboratoire a reproduit les modèles et les a gardés en réserve pour conserver l'information originale, puis il a procédé au cirage d'une restauration idéale, en prenant soin de reproduire le plan incisif requis et la position du bord incisif (**ill. 6**). Le laboratoire a ensuite fourni le matériel suivant pour la préparation : un guide de coupe en plastique transparent moulé sous



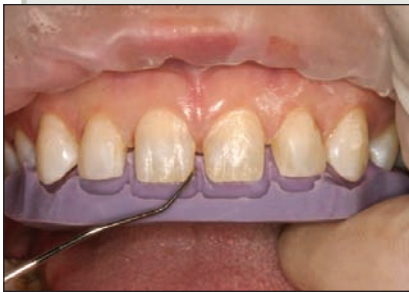**III. 7 :** Retrait du composite existant et préparation minimale des dents antérieures à restaurer.



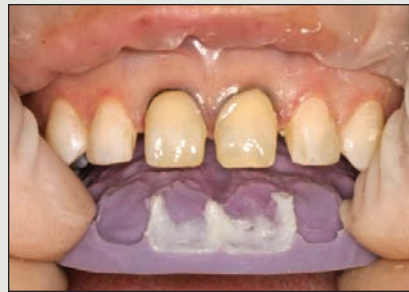**III. 8 :** Utilisation d'un guide de coupe pour évaluer le niveau adéquat de la préparation. Le guide de coupe peut être perforé à plusieurs endroits pour évaluer l'étendue de la préparation à l'aide d'une sonde parodontale.



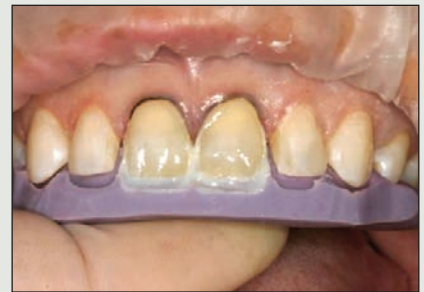**III. 9 :** Ajustement de la matrice de polyvinyle sur le modèle créé à partir du cirage. Cette image montre l'essai en bouche de la matrice sur les préparations pour en vérifier l'ajustement.



**III. 10 :** L'étendue linguale et interproximale de la préparation est tracée sur la matrice à l'aide d'un explorateur.



**III. 11 :** Une très mince couche de composite opaque est appliquée sur la matrice, dans la zone incisive, juste au-delà de la ligne tracée à l'ill. 10.



**III. 12 :** La matrice est mise en appui sur les préparations, puis le composite est polymérisé avec la matrice en place.

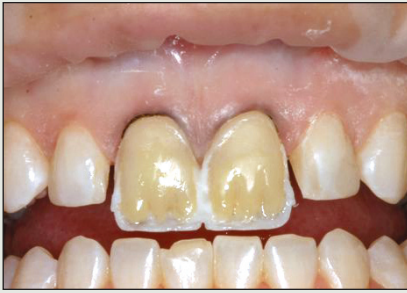vide et fabriqué à partir du cirage ayant servi de guide de préparation, ainsi qu'une matrice linguale faite de polyvinyle de consistance «mastic» (Sil-Tech, Ivoclar Vivadent, Amherst, NY) selon la description de Fahl<sup>2,3</sup>, cette matrice devant servir à définir l'emplacement précis de l'angle labio-incisif, à guider le modelage des surfaces interproximales et à créer la face linguale.

**Phase du traitement : Préparation et stratification du composite**

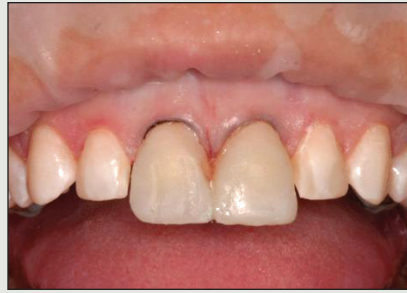- La patiente a été anesthésiée, et l'arcade a été isolée.
- Un essai en bouche du guide de coupe moulé sous vide a été fait dans l'arcade supérieure; des ajustements ont été faits avec une fraise, là où les dents empêchaient un appui parfait du guide de coupe.
- Les anciennes restaurations en composite ont été retirées et une préparation minimale de l'émail a été faite (ill. 7). Comme la teinte désirée était un peu plus pâle que celle du composite préexistant

et de la structure de la dent, il a fallu appliquer au moins 0,5 mm de matériau de restauration.

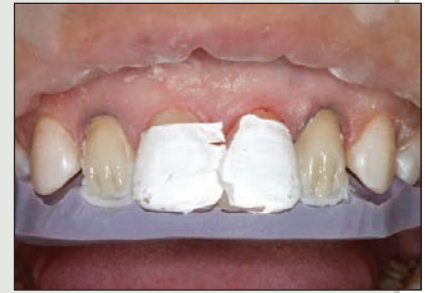- L'étendue de la préparation a été évaluée à l'aide du guide de coupe transparent moulé sous vide. Il peut cependant être difficile d'évaluer la préparation à travers le guide de coupe et celui-ci peut être perforé pour prendre des mesures avec une sonde (ill. 8). Dans certaines sections de la préparation, peu ou pas d'émail a été enlevé, alors qu'ailleurs la préparation s'étendait dans l'émail. Il faut cependant éviter de toucher la dentine. Il est par ailleurs préférable d'avoir une ligne de finition biseautée partout, et cet aspect peut être vérifié durant la finition.
- La matrice linguale qui avait été préparée en laboratoire a été mise en appui sur les dents (ill. 9) pour s'assurer que l'ajustement était parfait.
- Une ligne a été tracée sur la matrice pour indiquer l'étendue de la préparation (ill. 10) dans l'espace interproximal et incisif.



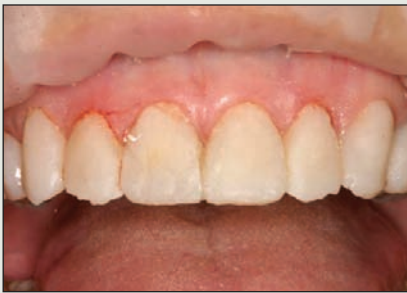**III. 13 :** L'anatomie de la dentine intermédiaire, avec les lobes dentinaires et les angles interproximaux, est créée avec un composite d'opacité moyenne.



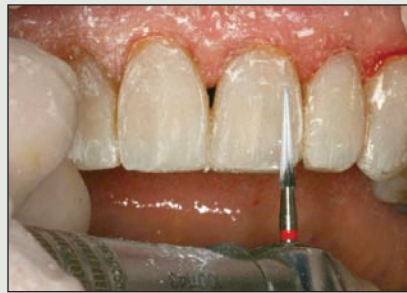**III. 14 :** Une couche finale de composite hautement translucide est condensée pour créer la forme complète des restaurations sur les incisives centrales.



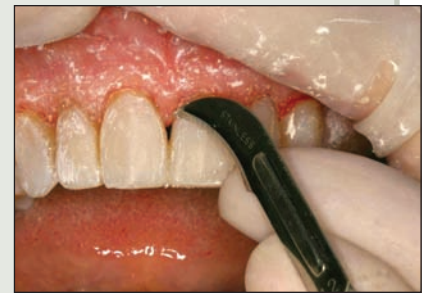**III. 15 :** La restauration des autres dents, situées en position distale autour de l'arcade, a été fait dans l'ordre suivant : incisives latérales, canines et prémolaires. Du ruban en téflon a été utilisé pour isoler les dents les unes des autres durant le processus de liaison.



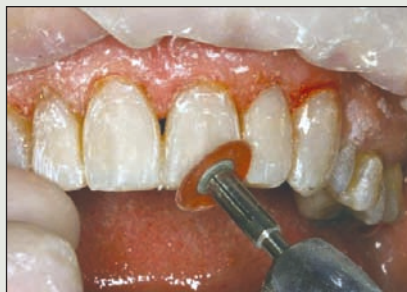**III. 16 :** La restauration du contour complet des 8 dents antérieures a pris fin après l'application de la dernière couche de composite translucide. À ce stade, aucune finition n'a encore été faite.



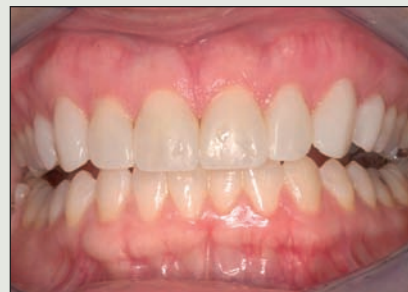**III. 17 :** Des fraises au carbure à 12 lames sont utilisées pour la mise en forme initiale.



**III. 18 :** Le modelage des zones interproximales est réalisé avec une lame de scalpel n° 12, en prenant soin de ne pas endommager les gencives.



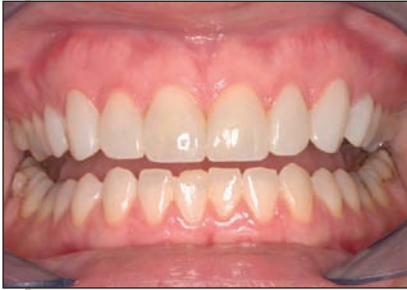**III. 19 :** Des disques à grains gros, puis à grains moyens, sont utilisés pour poursuivre le développement de l'anatomie de surface.



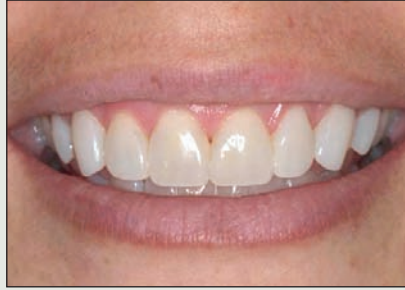**III. 20 :** Le modelage est terminé, et l'anatomie des faces incisive et labiale est complète.

- L'arcade a été isolée en vue de la liaison; l'émail a été mordancé, un apprêt a été appliqué sur la dentine exposée, puis la résine de liaison a été appliquée et polymérisée.
- Le composite Esthet-X (Dentsply Caulk, Milford, Del.) a été utilisé pour restaurer les dents de la patiente. Une très mince couche de composite d'opacité et de luminosité élevées (teinte «blanc

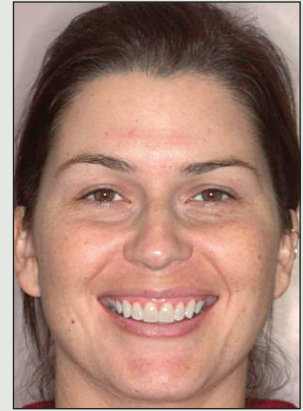
opaque») a été appliquée dans la matrice, juste après la ligne tracée jusqu'au bord incisif, de manière à définir l'angle labio-incisif (III. 11). La mince couche sur le bord incisif deviendra le «halo» incisif au moment de la finition. Auparavant, cela n'était fait que pour les incisives centrales.



**III. 21 :** Vue en position rétractée de la restauration finale des 8 dents antérieures supérieures.



**III. 22 :** Sourire complet montrant l'harmonie des restaurations avec les tissus mous des lèvres.



**III. 23 :** Photographie de face de la patiente, une fois les restaurations terminées.

- La matrice linguale a ensuite été mise en place, et le composite opaque a été polymérisé (**ill. 12**) avec la matrice en place.
- Cette couche linguale de composite a formé une matrice contre laquelle a été condensé le composite d'opacités diverses. Le composite formant le corps de la restauration, d'opacité moyenne, a été appliqué de manière à reproduire la forme complète de l'anatomie dentinaire. Des lobes ont été pratiqués dans le tiers incisif, laissant ainsi de l'espace pour la caractérisation du bord incisif (**ill. 13**). Des teintés incisives ont été appliqués pour imiter les altérations indésirables de couleur dues par exemple à une dysplasie, ainsi que pour faire ressortir les lobes dentinaires et la translucidité du bord incisif.
- Un composite de faible opacité (translucidité élevée) a été appliqué par couche sur la zone incisive et sur la face labiale du composite d'opacité moyenne, pour créer les contours préliminaires complets de la restauration (**ill. 14**). L'alignement dans tous les plans a été vérifié avant de passer aux dents adjacentes. À ce stade, les incisives centrales ont été réunies par une mince couche de composite; elles ont ensuite été séparées à l'aide d'une scie interproximale (une fraise pourrait aussi être utilisée).
- Les incisives latérales des 2 côtés ont ensuite été restaurées et modelées (**ill. 15**). Du ruban en téflon a été utilisé comme matrice interproximale pour prévenir toute liaison involontaire aux dents adjacentes.
- Ce fut ensuite au tour des canines d'être restaurées. Sur la base des observations cliniques, il a été déterminé que les premières prémolaires seraient elles aussi augmentées, ce qui a été fait à main levée (sans l'aide d'une matrice). La restauration stratifiée présentait un léger surcontour du côté labial et un léger débordement sur l'angle labio-incisif défini par la matrice (**ill. 16**).
- La forme de l'anatomie labiale a été réalisée avec des fraises au carbure à 12 lames (**ill. 17**). Il est important d'aligner les fraises afin que le modelage des plans interproximal et labial puisse être fait séparément et que l'on puisse ainsi définir l'emplacement des angles mésial et distal. Pour la face linguale, une fraise au carbure en forme de ballon de football s'est avérée la plus efficace.
- On s'est servi d'une lame de scalpel pour sculpter le composite polymérisé et modeler le contour des faces interproximales (**ill. 18**). Dans la mesure du possible, la surface doit être aplanie perpendiculairement au contour pour prévenir les brèches et rugosités.
- Des disques à grains gros puis moyens (Soflex, 3M ESPE, St. Paul, Minn.) ont ensuite été utilisés (**ill. 19**), en prenant soin de préserver les angles. La finition et le polissage des faces interproximales ont été réalisés avec des bandes de finition pour composite (Epitex Strips, GC America, Alsip, Ill.). La longueur du bord incisif et les contours créés par l'utilisation de la matrice de polyvinyle ont été révélés au début du modelage (**ill. 20**).

L'auteur prévoit environ 45 minutes par dent pour cette technique. Lorsqu'il y a plus de 4 dents à traiter, la finition est réalisée durant une deuxième visite.

#### Modelage final et polissage

- Une inspection des faces labiale et incisive a été faite pour confirmer le contour final. Les rebords ont été vérifiés à l'aide d'un explorateur et de soie dentaire.
- Le polissage initial a été réalisé avec des disques, pointes et cupules Enhance (Dentsply Caulk), là encore en portant une attention particulière à la finition des faces labiale et interproximale pour éviter les angles. Les instruments ont été utilisés avec de l'eau pour créer une surface lisse et éliminer les rayures causées par le passage des disques. De plus, comme ces instruments peuvent éliminer une partie appréciable de composite, très peu de pression doit être appliquée durant leur utilisation. Il faut également prendre soin d'éviter de briser les contours incisifs, les angles et l'anatomie créée par les fraises et les disques durant le passage continu des instruments sur la surface du composite.
- Le polissage a été complété avec des disques, pointes et cupules PoGo (Dentsply Caulk); ces instruments avaient d'abord été utilisés en milieu humide en exerçant une pression modérée, puis en milieu sec à faible pression, jusqu'à l'obtention d'un poli imitant les dents naturelles humides.

Aucune pâte ni aucun agent à polir supplémentaires n'ont été utilisés pour cette technique. Le résultat final est présenté aux **ill. 21 à 23**.

#### Conclusion

Les matériaux composites de restauration directe permettent de réaliser des restaurations prévisibles,

extrêmement conservatrices et réparables, qui durent pendant de nombreuses années. Le composite hybride est donc souvent considéré comme le matériau de choix, car il permet d'obtenir des restaurations dont l'esthétique est aussi bonne, sinon meilleure, que celle de restaurations indirectes. ♦

#### L'AUTEUR

**Remerciements :** L'auteur remercie James Neuber, TDA, des laboratoires Ocean Ceramics à Coquitlam (C.-B.) pour son attention aux détails et son dévouement envers l'excellence technique dans le cas présenté ici. Il tient également à remercier les Drs Edward Lowe et Steven Hill pour leur appui et leurs conseils.



Le Dr Kleeberger exerce la dentisterie générale à temps plein dans un cabinet à Langley (Colombie-Britannique).

**Écrire au :** Dr Bruce Kleeberger, 20644, cr. Eastleigh, bureau 202, Langley, BC V3A 4C4. Courriel : [drkleeberger@telus.net](mailto:drkleeberger@telus.net).

Le Dr Kleeberger est conseiller auprès du Pacific Esthetic Restorative Continuum, qui est en partie appuyé par Dentsply Canada. Il n'a aucun intérêt financier déclaré dans la ou les sociétés qui fabriquent les produits mentionnés dans cet article.

#### Références

1. Blank JT. Esthetic success with Esthet-X. Corporate-sponsored workshop, Dentsply/Caulk. Annual Scientific Session of the American Academy of Cosmetic Dentistry, 2003 May 1, Orlando, Florida.
2. Fahl N Jr. A polychromatic composite layering approach for solving a complex Class IV/direct veneer/diastema combination: part I. *Pract Proced Aesthet Dent* 2006; 18(10):641-5.
3. Fahl N Jr. A polychromatic composite layering approach for solving a complex Class IV/direct veneer/diastema combination: part II. *Pract Proced Aesthet Dent* 2007; 19(1):17-22.
4. Dawson PE. Functional occlusion: from TMJ to smile design. St. Louis (MO): Mosby Elsevier; 2007.
5. Naylor CK. Esthetic treatment planning: the grid analysis system. *J Esthet Restor Dent* 2002; 14(2):76-84.
6. Mancuso A. Esthetic dentistry and the golden proportion. *Oral Health* April 2004; 94(4):51-60.