

La rubrique «Point de service» répond aux questions cliniques de tous les jours en donnant de l'information pratique sur les traitements en salle opératoire. Les réponses présentées reflètent les opinions des collaborateurs et ne visent pas à établir des normes de soins ou des recommandations pour la pratique clinique. Le lecteur est invité à pousser plus loin son étude des sujets traités. Si vous aimeriez contribuer à cette section, communiquez avec le rédacteur en chef, le Dr John O'Keefe, à [jokeefe@cda-adc.ca](mailto:jokeefe@cda-adc.ca).

## QUESTION 1

### Que devrais-je faire en cas de déplacement accidentel d'une troisième molaire supérieure dans les tissus mous adjacents, durant une extraction chirurgicale?

Le déplacement d'une dent dans les tissus mous adjacents est une complication peu fréquente de l'exodontie. Durant l'extraction chirurgicale, le déplacement d'une troisième molaire supérieure dans le sinus maxillaire peut notamment être causé par la minceur de l'os adjacent. S'il y a déplacement, la dent migrera habituellement en direction postéro-supérieure vers la fosse infra-temporale. L'ampleur du déplacement dépend de la direction et du degré de force qui est appliquée, ainsi que des conditions anatomiques locales.

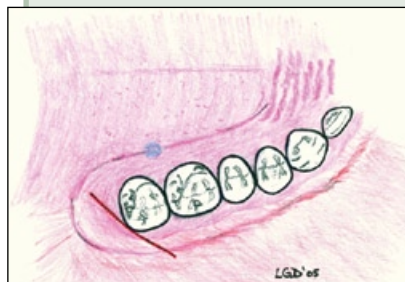
La technique chirurgicale utilisée peut toutefois aider à prévenir cette complication. Ainsi, un modèle simple, mais efficace, de lambeau a été proposé pour les chirurgies de la troisième molaire supérieure – il s'agit du lambeau palatin diagonal (**ill. 1**)<sup>1</sup>. Ce lambeau procure un excellent accès chirurgical à la zone de la troisième molaire supérieure et permet la mise en place d'un écarteur approprié, ce qui empêche le déplacement de la troisième molaire supérieure durant l'élévation. Les écarteurs de joues Laster (Surgical Science, Toronto, Ont.) et Minnesota (Hu-Friedy, Chicago, Ill.; **ill. 2**) permettent d'obtenir un bon accès à la région de la tubérosité, et leur surface en métal poli reflète la lumière pour une meilleure visibilité.

Une quantité suffisante d'os buccal doit être enlevée avant de placer l'élévateur pour dégager la troisième molaire supérieure de son alvéole. Une bonne rétraction des tissus mous permettra de bien observer la dent durant toute son élévation. Lorsqu'il est confirmé qu'il y a eu déplacement de la troisième molaire dans les tissus mous, le dentiste généraliste peut tenter de manipuler la dent vers l'alvéole, en exerçant une pression avec le doigt, haut dans le repli muqueux vestibulaire<sup>2</sup>. Si cette technique échoue, une canule d'aspiration peut être introduite dans l'alvéole de la dent déplacée, en direction

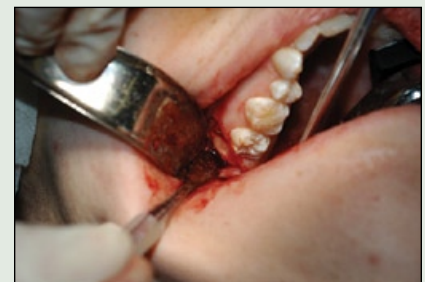postérieure. Si ces 2 techniques échouent, la dent doit être laissée en place et le patient doit être dirigé vers un chirurgien buccal et on lui expliquera ce qui s'est produit.

Une radiographie doit être prise pour déterminer la position de la dent. En pareils cas, toutefois, la radiographie périapicale est habituellement de peu d'utilité, vu le degré de déplacement de la dent, et un panorex est préférable. Cependant, il se peut que le panorex n'offre pas une représentation adéquate de la relation spatiale entre la dent déplacée et les structures anatomiques adjacentes (**ill. 3a** et **3b**). Le tomogramme pourra alors être utile pour évaluer l'emplacement exact de la dent déplacée dans le plan axial (**ill. 4**). Une reconstruction tridimensionnelle par tomographie pourrait aussi être souhaitable.

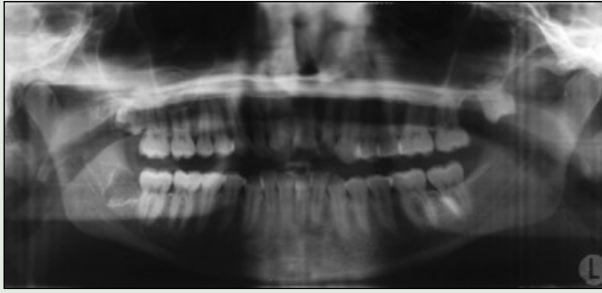
Il n'est pas toujours nécessaire de retirer une troisième molaire supérieure qui s'est déplacée, à moins qu'il n'y ait une infection ou une douleur chronique, qu'une malocclusion se développe ou qu'un trismus limite le mouvement de la mâchoire. Cependant, le patient peut demander qu'elle soit extraite, même en l'absence de symptômes ou d'indication ferme. Lorsque la décision est prise d'extraire la troisième molaire supérieure déplacée à l'intérieur de la fosse infra-temporale, il est préférable d'opter pour une anesthésie générale, car la technique chirurgicale pourrait devoir être modifiée durant l'intervention.



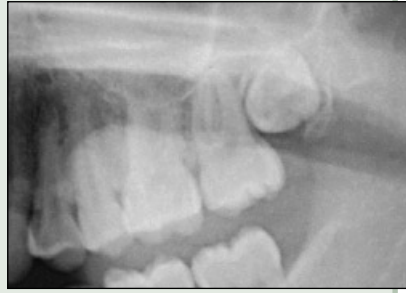**Ill. 1 :** Le lambeau palatin diagonal procure un excellent libre accès à la zone de la tubérosité maxillaire. Ce dessin, utilisé avec la permission du Dr Lee Darichuk, illustre la voie d'accès à une troisième molaire supérieure droite.



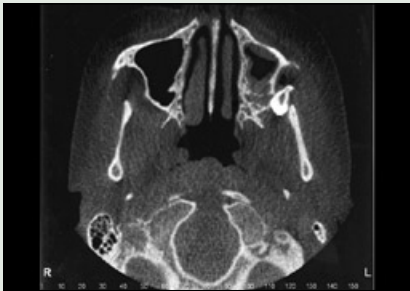
**Ill. 2 :** L'extrémité de l'écarteur de joue Minnesota engage la face postérieure du lambeau palatin diagonal montré à l'**ill. 1**. Photo gracieuseté du Dr Lee Darichuk.



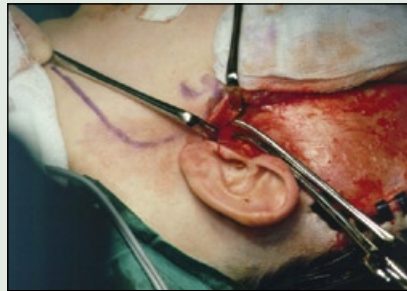
**III. 3a :** Un panorex est un outil de base utile pour localiser une troisième molaire supérieure déplacée – dans le cas présent la dent 28.



**III. 3b :** Un panorex préopératoire montre la position initiale de la dent 28.



**III. 4 :** L'image obtenue par tomodensitométrie axiale indique la position de la dent 28 déplacée montrée à l'ill. 3 (imagerie utilisée avec la permission de la Dre Elaine Orpe).



**III. 5 :** L'élévation d'un lambeau hémicoronal procure un accès chirurgical à la fosse infra-temporale et à la troisième molaire supérieure déplacée, vue à partir du haut.

vrait pouvoir être vue ou palpée et être extraite. Après l'extraction de la troisième molaire supérieure déplacée, les tissus mous sont parés et suturés par couche. Il est également indiqué d'administrer des antibiotiques pour prévenir l'infection dans l'espace infra-temporal.

Compte tenu de l'inconfort pour le patient, du temps et des coûts potentiels associés à l'extraction d'une dent déplacée ainsi que du risque de litige, il faut s'efforcer d'éviter tout déplacement iatrogène d'une troisième molaire supérieure, par l'utilisation d'une technique chirurgicale appropriée. ♦

Une solution anesthésique locale avec vasoconstricteur est administrée dans les tissus mous pour réduire le saignement.

Une voie d'accès intrabuccale est habituellement pratiquée dans le repli muqueux vestibulaire postérieur et un élévateur à périoste est utilisé pour élever un lambeau mucopériosté, ce qui peut révéler la dent. Si la dent ne peut être localisée, la cinéroradiographie avec intensificateur d'images<sup>3</sup> peut être utile. Une voie d'accès de Gillies peut être pratiquée en faisant une incision à la lisière des cheveux; la dent déplacée est palpée et poussée vers le bas à l'aide d'un élévateur à périoste de Howarth, introduit profondément dans l'aponévrose temporale<sup>3</sup>. L'utilisation d'une aiguille à ponction lombaire de calibre 18 munie d'un stylet, plutôt que d'un élévateur de Howarth, pour pousser la dent vers le bas évite d'avoir à pratiquer une incision dans la région temporale<sup>4</sup>.

S'il demeure impossible d'extraire la dent déplacée ou si celle-ci est en position haute dans la fosse infra-temporale, on peut utiliser une voie transantrale par une incision prudente de la paroi postérieure du sinus maxillaire<sup>5</sup>. Ou encore, une incision hémicoronale peut procurer un accès, par l'élévation de la peau de l'aponévrose temporale (ill. 5). On poursuit l'incision à travers l'aponévrose et le muscle, jusqu'à la paroi latérale de l'orbite<sup>6</sup>. À ce stade, la dent de-

## L'AUTEUR



Le Dr Ian Matthew est professeur adjoint et directeur du Département de chirurgie buccale et maxillofaciale de la Faculté de médecine dentaire de l'Université de la Colombie-Britannique, Vancouver, (C.-B.). Courriel : [imatthew@interchange.ubc.ca](mailto:imatthew@interchange.ubc.ca).

L'auteur n'a aucun intérêt financier déclaré dans la société qui fabrique les produits mentionnés dans cet article.

## Références

1. Darichuk L. Comment puis-je accéder à la zone de la tubérosité maxillaire pour l'extraction d'une troisième molaire ou une autre chirurgie? [Point de service] *J Can Dent Assoc* 2005; 71(10):738-39.
2. Ness GS, Peterson LJ. Impacted teeth. In: Miloro M, editor. *Peterson's principles of oral and maxillofacial surgery*. 2nd ed. Toronto: BC Decker; 2004. p. 152.
3. Dawson K, MacMillan A, Wiesenfeld D. Removal of a maxillary third molar from the infratemporal fossa by a temporal approach and the aid of image-intensifying cineradiography. *J Oral Maxillofac Surg* 1993; 51(12):1395-7.
4. Orr DL 2nd. A technique for recovery of a third molar from the infratemporal fossa: case report. *J Oral Maxillofac Surg* 1999; 57(12):1459-61.
5. Winkler T, von Wowern N, Odont L, Bittmann S. Retrieval of an upper third molar from the infratemporal space. *J Oral Surg* 1977; 35(2):130-2.
6. Gulbrandsen SR, Jackson IT, Turlington EG. Recovery of a maxillary third molar from the infratemporal space via a hemicoronal approach. *J Oral Maxillofac Surg* 1987; 45(3):279-82.

## QUESTION 2

Quels sont les principaux facteurs dont il faut tenir compte au moment de choisir entre les différents systèmes de liaison?

### Les principes de la liaison

L'adhésion fait référence aux interactions moléculaires qui permettent de retenir ensemble 2 substrats. Ces interactions moléculaires s'obtiennent le plus souvent avec des adhésifs, qui sont des liquides d'un certain degré de viscosité servant à mouiller étroitement les 2 substrats de manière à obtenir le contact moléculaire requis. Certains adhésifs forment en plus des liaisons chimiques avec le substrat, ce qui assure une meilleure adhésion.

La technique de liaison comporte en général 3 étapes : le préconditionnement, l'apprêt et l'application de l'adhésif. Le préconditionnement a pour but de nettoyer le substrat et aussi, dans la mesure du possible, d'en maximiser la surface de contact. L'application de l'apprêt vise à modifier, s'il y a lieu, la chimie du substrat de manière à la rendre compatible avec celle de l'adhésif choisi. Enfin, l'adhésif (par l'intermédiaire de l'apprêt, s'il y a lieu) assure le contact moléculaire entre les 2 substrats pour réaliser l'adhésion.

En dentisterie, les 2 substrats sont les tissus dentaires durs et le matériau de restauration. Le présent article met l'accent sur les systèmes de liaison dentaire utilisés pour obtenir une adhésion entre les tissus dentaires durs et les résines composites. Comme la matrice des résines composites dentaire

est faite de diméthacrylates, le même type de composés doit entrer dans la composition des adhésifs.

Le préconditionnement des tissus dentaires durs se fait actuellement par mordantage, autrement dit par l'application de liquides acides sur les tissus dentaires durs qui contiennent de l'hydroxyapatite. Comme le liquide acide est appliqué simultanément sur l'émail et la dentine, cette technique porte le nom de «mordantage total». Le liquide acide nettoie la surface, élimine la boue dentinaire, dissout l'émail et déminéralise la dentine.

La différence entre la dissolution du noyau et de la périphérie des prismes d'émail a pour effet d'accroître sensiblement la surface de contact. Sur la dentine, l'augmentation de la surface résulte de l'élargissement périphérique des tubules dentinaires par la déminéralisation de la dentine périrubulaire, ainsi que de la dentine intertubulaire et intratubulaire. En raison de leur faible énergie en surface, les adhésifs dentaires constituent d'efficaces agents mouillants sur l'émail préconditionné de forte énergie de surface; il n'est donc pas nécessaire d'utiliser un apprêt.

En revanche, la dentine humide a une faible énergie en surface et est incompatible avec les adhésifs dentaires hydrophobes; l'application d'un apprêt est donc nécessaire. L'apprêt le plus souvent utilisé dans les systèmes de liaison est l'hydroxyéthyl-

**Tableau 1** Systèmes de liaison dentaire

Système	Étapes (Durée estimée, en secondes)	Durée totale (estimation)
Système de mordantage total en plusieurs étapes (ou système de mordantage total à multiples composants ou système d'élimination de la boue dentinaire à multiples composants)	Mordancer (20), rincer (10), sécher (5) Appliquer l'apprêt (5), sécher (5) Appliquer l'adhésif (5), sécher (5) Polymériser (10)	65 secondes
Système de mordantage total en 2 étapes (ou système monocomposant de mordantage total, ou système monocomposant d'élimination de la boue dentinaire)	Mordancer (20), rincer (10), sécher (5) <sup>a</sup> Appliquer l'apprêt et l'adhésif (5), sécher (5) Polymériser (10)	55 secondes
Système d'automordantage en 2 étapes (ou dissolvant monocomposant de boue dentinaire)	Appliquer l'apprêt automordançant (20), sécher (5) Appliquer l'adhésif (5), sécher (5) Polymériser (10)	45 secondes
Système d'automordantage en une étape (ou dissolvant de boue dentinaire en une étape)	Appliquer (20), sécher (5) Polymériser (10)	35 secondes

<sup>a</sup>Certains de ces systèmes requièrent une liaison humide, ce qui les rend plus sensibles à la technique utilisée car le niveau d'humidité nécessaire n'est pas défini.

méthacrylate (HEMA), une molécule dont une extrémité est hydrophile et l'autre est hydrophobe. Cette petite molécule se fixe par adsorption à la dentine par son groupe hydrophile et, par son groupe méthacrylique, elle rend la dentine hydrophobe et compatible avec les adhésifs à base de diméthacrylate.

En résumé, un système normal de liaison dentinaire est formé de 3 composants : l'agent de préconditionnement (le liquide acide), l'apprêt (HEMA ou autre molécule similaire) et l'adhésif (un diméthacrylate).

### Description des systèmes actuellement disponibles

Les systèmes de liaison dentaire actuellement disponibles sont classés en fonction du mode de présentation et d'application de leurs 3 composants (tableau 1) :

1. Systèmes de mordançage total en plusieurs étapes : Systèmes dans lesquels l'agent de mordançage, l'apprêt et l'adhésif viennent en contenants séparés et sont appliqués l'un après l'autre. Ces systèmes sont considérés comme «la référence», et leur rendement in vitro et in vivo est supérieur à celui de tous les autres systèmes. Ces systèmes sont toutefois les plus longs à appliquer, mais ils sont les moins sensibles à la technique utilisée.
2. Systèmes de mordançage total en 2 étapes : Systèmes dans lesquels l'apprêt et l'adhésif sont combinés à l'intérieur d'un même produit. Dans certains systèmes, le mélange apprêt-adhésif ne peut tolérer la présence d'eau. Le cas échéant, il faut utiliser la technique dite d'application humide pour s'assurer que le mélange pénètre à l'intérieur de la dentine déminéralisée préconditionnée. Cette exigence d'application rend ces systèmes sensibles à la technique utilisée.
3. Systèmes d'automordançage en 2 étapes : Systèmes dans lesquels le préconditionnement et l'apprêt sont réalisés à l'aide d'un apprêt automordançant. Aucun rinçage n'est requis après l'application de l'apprêt, ce qui simplifie et raccourcit la procédure. Le rendement de ces systèmes, in vitro et in vivo, se rapproche de celui du système de mordançage total en plusieurs étapes. Les 2 principales préoccupations au sujet de ces systèmes – à savoir le mordançage inadéquat de l'émail et le risque de mordançage continu du substrat par l'apprêt automordançant – soulèvent des questions quant à leur rendement à long terme.
4. Systèmes d'automordançage en une étape : Systèmes où tous les composants sont prémé-

langés et appliqués en une seule étape, sans rinçage ultérieur. Ces systèmes sont très intéressants, car ils réduisent et simplifient considérablement la procédure. Cependant, les résultats obtenus in vitro et in vivo sont très variables. Là aussi, les 2 principales préoccupations au sujet de ces systèmes – à savoir le mordançage inadéquat de l'émail et le risque de mordançage continu du substrat – soulèvent des questions quant à leur rendement à long terme.

### Conclusions

Ce bref article devrait aider les praticiens à mieux comprendre les systèmes de liaison dentaire actuellement offerts sur le marché, ainsi qu'à choisir celui qui convient le mieux à leur exercice particulier. Les références indiquées dans la liste qui suit proposent une évaluation plus approfondie des différents systèmes de liaison dentaire. ♦

### L'AUTEUR



Le Dr N. Dorin Ruse est professeur et directeur du Département de biomatériaux de la Faculté de médecine dentaire de l'Université de la Colombie-Britannique, Vancouver (C.-B.). Courriel : [dorin@interchange.ubc.ca](mailto:dorin@interchange.ubc.ca)

### Lectures supplémentaires

- De Munck J, Van Landuyt K, Peumans M, Poitevin A, Lambrechts P, Braem M, and other. A critical review of the durability of adhesion to tooth tissue: methods and results. *J Dent Res* 2005; 84(2):118–32.
- De Munck J, Vargas M, Iracki J, Van Landuyt K, Poitevin A, Lambrechts P, and other. One-day bonding effectiveness of new self-etch adhesives to bur-cut enamel and dentin. *Oper Dent* 2005; 30(1):39–49.
- Donmez N, Belli S, Pashley DH, Tay FR. Ultrastructural correlates of in vivo/in vitro bond degradation in self-etch adhesives. *J Dent Res* 2005; 84(4):355–9.
- Moszner N, Salz U, Zimmermann J. Chemical aspects of self-etching enamel-dentin adhesives: a systematic review. *Dent Mater* 2005; 21(10):895–910.
- Oliveira SS, Marshall SJ, Habelitz S, Gansky SA, Wilson RS, Marshall GW Jr. The effect of a self-etching primer on the continuous demineralization of dentin. *Eur J Oral Sci* 2004; 112(4):376–83.
- Peumans M, Kanumilli P, De Munck J, Van Landuyt K, Lambrechts P, Van Meerbeek B. Clinical effectiveness of contemporary adhesives: a systematic review of current clinical trials. *Dent Mater* 2005; 21(9):864–81.
- Wang Y, Spencer P. Continuing etching of an all-in-one adhesive in wet dentin tubules. *J Dent Res* 2005; 84(4):350–4.

Vous aimeriez en savoir plus sur les systèmes de liaison? Les membres de l'ADC peuvent commander les articles cités ci-dessus en visitant le Centre de documentation de l'ADC en ligne à [www.cda-adc.ca/centre\\_de\\_documentation](http://www.cda-adc.ca/centre_de_documentation).

## QUESTION 3

## Quelle est la situation actuelle dans le domaine des céramiques dentaires?

**Rappel des principes de base**

Les céramiques se définissent généralement comme des matériaux cristallins inorganiques et non métalliques qui se composent d'éléments métalliques et non métalliques essentiellement reliés ensemble par des liaisons ioniques ou covalentes. Les verres répondent à la même définition, mais il s'agit de matériaux amorphes et non cristallins. Les céramiques traditionnelles sont faites à base de silicate ( $\text{SiO}_4^{4-}$ ) et sont constituées, en des proportions variables, de silice ( $\text{SiO}_2$ ), de feldspaths ( $\text{MO}\cdot\text{Al}_2\text{O}_3\cdot n\text{SiO}_2$ ) et d'argile ( $\text{Al}_2\text{O}_3\cdot 2\text{SiO}_2\cdot 2\text{H}_2\text{O}$ ).

Dans les céramiques dentaires classiques, dites céramiques feldspathiques, le feldspath forme la matrice vitreuse à l'intérieur de laquelle est distribuée la silice; leur teneur en argile varie de moins de 5 % à zéro. Les céramiques feldspathiques sont suffisamment esthétiques pour remplacer l'émail des dents, mais elles présentent une faible résistance à la flexion (environ 100 MPa) et une faible résistance à la propagation des fissures, en d'autres termes une faible ténacité ( $K_{IC}$ ) d'environ  $1 \text{ MPa}\cdot\text{m}^{1/2}$ .

Afin d'améliorer (ne serait-ce que légèrement) la résistance aux fractures et à la flexion des céramiques feldspathiques, on peut y induire la précipitation de cristaux de leucite (comme dans la céramique IPS Empress; Ivoclar Vivadent, Schaan, Liechtenstein) ou de plaques de mica (comme dans la céramique Dicor, Dentsply/Caulk, Milford, Del.). Les céramiques feldspathiques sont utilisées en association avec des chapes de métal dans les restaurations céramo-métalliques, lesquelles sont considérées comme «la référence» dans ce domaine, car leur succès in vivo n'est plus à faire.

Cependant, en raison de l'importance croissante accordée à l'esthétique et des craintes suscitées par la libération d'ions métalliques, des pressions ont été exercées en faveur de la mise au point de restaurations toute céramique. Dans ces restaurations, la chape de métal est remplacée par une chape en céramique de type industriel. Pour ce faire, de l'alumine ( $\text{Al}_2\text{O}_3$ ) (comme dans Optec OPC, Jeneric Pentron, Wallingford, Conn.; Procera, NobelBiocare, Gothenburg, Suède; In-Ceram Alumina, Vita, Bad Säckingen, Allemagne), du spinelle (In-Ceram Spinell, Vita) ou de la zircone partiellement stabilisée (In-Ceram Zirconia, Vita) sont utilisés. Ces chapes toute céramique offrent une résistance à la flexion de 600 à 1000 MPa et une ténacité de 5 à  $10 \text{ MPa}\cdot\text{m}^{1/2}$ .

Il convient toutefois de souligner que la résistance aux fractures des alliages dentaires ( $> 40 \text{ MPa}\cdot\text{m}^{1/2}$ ) est nettement supérieure à celle de n'importe quelle céramique et que les porcelaines feldspathiques sont utilisées en association avec toutes les chapes toute céramique précitées pour rendre la restauration esthétiquement acceptable. La couche de céramique feldspathique extérieure est appliquée et cuite, tandis que les chapes en céramique peuvent être fabriquées par frittage, coulage, pressage, coulage en barbotine ou usinage (conception et fabrication assistées par ordinateur).

**Importance clinique des progrès dans ce domaine**

On peut s'attendre à des changements importants dans le domaine des restaurations toute céramique, mais ces changements seront davantage liés à la manière de traiter les matériaux existants et à la conception des restaurations qu'aux matériaux proprement dits. Ainsi, les changements dans les techniques de fabrication viseront essentiellement à réduire au minimum la présence d'imperfections et la taille de ces défauts, ainsi qu'à optimiser les modifications structurales existantes (ou à en introduire de nouvelles) en vue d'améliorer la résistance aux fractures et à la fatigue des céramiques. Quant aux changements liés aux techniques de conception, ils chercheront à incorporer des paramètres spécifiques du patient à des exigences structurales bien définies, pour réduire au minimum les champs de contrainte dans les zones sensibles et optimiser les résultats. Les efforts dans ce domaine ont déjà mené à une grande acceptation des facettes de porcelaine et des couronnes unitaires toute céramique, au succès à court terme (5 ans) des ponts fixes à 3 unités, ainsi qu'à des résultats prometteurs en ce qui a trait aux ponts fixes plus longs (5 unités), grâce à l'utilisation de céramiques à haute résistance et de grande ténacité. Les progrès récents ont également permis de diminuer sensiblement la réduction dentaire recommandée pour les couronnes toute céramique (1,5 mm), laquelle se compare désormais à la réduction recommandée pour les restaurations céramo-métalliques.

J'aimerais conclure en citant un récent article de McLean : «Même si l'on semble avoir résolu, au XXI<sup>e</sup> siècle, le problème de la production de céramiques à haute résistance sans sacrifier la translucidité, il est

probable que les restaurations céramo-métalliques continueront d'être utilisées encore longtemps.»

## L'AUTEUR



Le Dr N. Dorin Ruse est professeur et directeur du Département de biomatériaux de la Faculté de médecine dentaire de l'Université de la Colombie-Britannique, Vancouver (C.-B.). Courriel : [dorin@interchange.ubc.ca](mailto:dorin@interchange.ubc.ca).

## Lectures supplémentaires

Guazzato M, Albakry M, Ringer SP, Swain MV. Strength, fracture toughness and microstructure of a selection of all-ceramic materials. Part I. Pressable and alumina glass-infiltrated ceramics. *Dent Mater* 2004; 20(5):441-8.

Guazzato M, Albakry M, Ringer SP, Swain MV. Strength, fracture toughness and microstructure of a selection of all-ceramic materials. Part II. Zirconia-based dental ceramics. *Dent Mater* 2004; 20(5):449-56.

Larsson C, Vult von Steyern P, Sunzel B, Nilner K. All-ceramic two- to five-unit implant-supported reconstructions. A randomized, prospective clinical trial. *Swed Dent J* 2006; 30(2):45-53.

Lawn BR, Pajares A, Zhang Y, Deng Y, Polack MA, Lloyd IK, and others. Materials design in the performance of all-ceramic crowns. *Biomaterials* 2004; 25(14):2885-92.

McLean JW. Evolution of dental ceramics in the twentieth century. *J Prosthet Dent* 2001; 85(1):61-6.

Peumans M, Van Meerbeek B, Lambrechts P, Vanherle G. Porcelain veneers: a review of the literature. *J Dent* 2000; 28(3):163-77.

Raigrodski AJ. Contemporary materials and technologies for all-ceramic fixed partial dentures: a review of the literature. *J Prosthet Dent* 2004; 92(6):557-62.

Raigrodski AJ, Chiche GJ, Potiket N, Hochstedler JL, Mohamed SE, Billiot S, and other. The efficacy of posterior three-unit zirconium-oxide-based ceramic fixed partial dental prostheses: a prospective clinical pilot study. *J Prosthet Dent* 2006; 96(4):237-44.

Rekow D, Thompson VP. Engineering long term clinical success of advanced ceramic prostheses. *J Mater Sci Mater Med* 2007; 18(1):47-56.