

# Point de service

La rubrique «Point de service» du JADC répond aux questions cliniques de tous les jours en donnant de l'information pratique sur les traitements en salle opératoire. Les réponses présentées ne visent pas à établir des normes de soins ou des recommandations pour la pratique clinique. Le lecteur est invité à pousser plus loin son étude des sujets traités. Les réponses de ce mois-ci ont été fournies par des conférenciers qui donneront des présentations lors de la réunion du printemps 2004 de l'Association dentaire de l'Ontario. Cette réunion aura lieu à Toronto (Ontario) du 6 au 8 mai. Pour en savoir plus sur la réunion, visitez le site [www.oda.on.ca](http://www.oda.on.ca). Si vous êtes intéressé à répondre à une question ou à en soumettre une, communiquez avec le rédacteur en chef, le Dr John O'Keefe, à [jokeefe@cda-adc.ca](mailto:jokeefe@cda-adc.ca).



## Question 1

Quelle est votre méthode de temporisation privilégiée en préparation pour une restauration sur implant, à la suite de l'extraction d'une dent antérieure supérieure?

L'esthétique du remplacement d'une dent dépend en grande partie de la restauration temporaire effectuée au moment de l'extraction. La restauration temporaire doit être insérée immédiatement après l'extraction afin de conserver les tissus durs et mous et assurer la plénitude du tissu gingivo-labial et le soutien papillaire.

La restauration temporaire peut être amovible ou fixe et elle doit être supportée par une dent<sup>1,2</sup>. Pour s'assurer d'une bonne occlusion, il est habituellement nécessaire d'enlever de la structure dentaire ou du matériau de restauration afin de créer des appuis occlusaux dans le cas d'une restauration amovible ou pour assurer de la rétention dans le cas d'une restauration temporaire fixe. Cette petite concession sur le plan biologique est largement compensée par un meilleur résultat esthétique. La préservation des tissus nécessite que les forces fonctionnelles soient appliquées sur les dents et non sur les tissus, ce qui provoquerait la perte et l'affaissement des tissus.

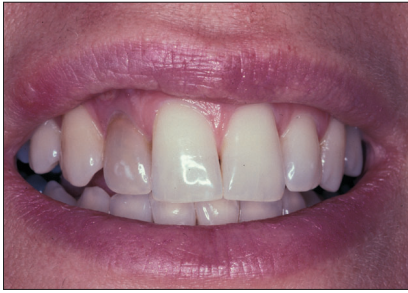La méthode que je privilégie en matière de temporisation est l'usage de la restauration temporaire fixe par la fixation aux dents adjacentes d'une dent de prothèse en acrylique.

### Principaux aspects de l'intervention

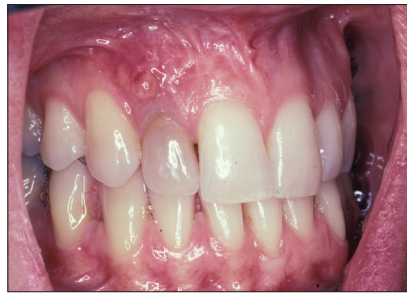1. Choisissez une dent de prothèse en acrylique appropriée comme pontique de remplacement de la dent à extraire.
2. Mesurez la longueur de la dent à extraire du bord incisif à la crête gingivale et ajoutez 3 mm.
3. Extrayez la dent par une méthode atraumatique (ill. 1 à 3).
4. Sculptez et façonnez le pontique de remplacement en acrylique de manière à ce qu'il s'adapte bien à la zone édentée et qu'il s'insère de 3 mm dans la nouvelle alvéole. Il pourrait être nécessaire d'ajouter de l'acrylique autopolymérisable à la face gingivale du pontique afin d'obtenir la longueur clinique et le prolongement sous-gingival de 3 mm (ill. 4 et 5). Façonnez le prolongement sous-gingival pour qu'il prenne la forme de la racine de la dent extraite.

L'extrémité apicale devrait avoir la forme d'un œuf, convexe dans tous les sens et très bien polie. Ce prolongement sous-gingival supportera les tissus mous (comme le faisaient les tissus naturels) et fournira la même plénitude labiale et le même support papillaire. Le prolongement aura la forme d'un pontique ovale<sup>3</sup>.

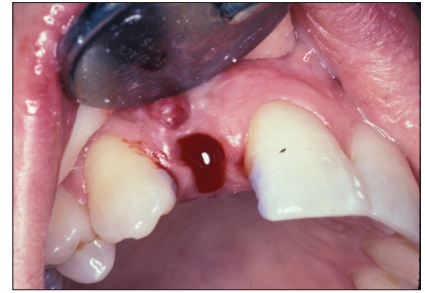
5. Rugosifiez les zones de contact proximal du pontique et faites des préparations de classe III dans les zones de contact mésiales et distales.
6. À l'aide d'une fraise à haute vitesse n° 35, faites 2 petites préparations de classe III dans les zones de contact des dents adjacentes. Si la surface des dents est intacte, essayez d'effectuer les préparations entièrement dans l'émail. S'il y a des restaurations, les préparations devraient se faire à l'intérieur des restaurations.
7. Mordancez les faces proximales des dents.
8. Mouillez les faces mordancées des dents et les faces proximales du pontique avec du monomère de méthacrylate de méthyle.
9. Appliquez de l'acrylique autopolymérisable aux 4 régions préparées et mouillées adjacentes. Utilisez de l'acrylique, et *non* une résine composite. L'acrylique autopolymérisable se lie à la dent de prothèse en acrylique, il est flexible et ne se fissure pas; il empêche donc le délogement du pontique sous l'effet des légers mouvements des dents de support.
10. Placez et orientez le pontique dans l'alvéole et insérez-le à 3 mm sous la gencive, de manière à ce que les acryliques mous se mélangent dans les zones de contact.
11. Maintenez le pontique en position jusqu'à ce que l'acrylique soit suffisamment polymérisé pour rester en place (ill. 6). Il peut alors être nécessaire d'ajouter de l'acrylique aux zones de contact.
12. Façonnez l'acrylique lorsqu'il est bien pris et ajustez l'occlusion. On souhaite obtenir un léger contact centré et aucun contact excentrique.



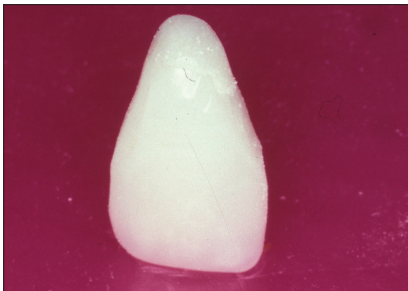**Illustration 1 :** La dent 12 a besoin d'être extraite. Cette dent a déjà subi un traumatisme, a fait l'objet d'un traitement endodontique et d'une chirurgie apicale, présente une fistule apicale et a subi une fracture radiculaire verticale.



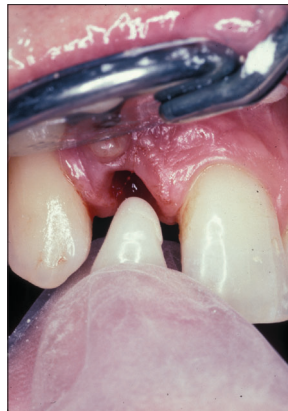**Illustration 2 :** Fistule labiale au niveau de l'apex de la dent.



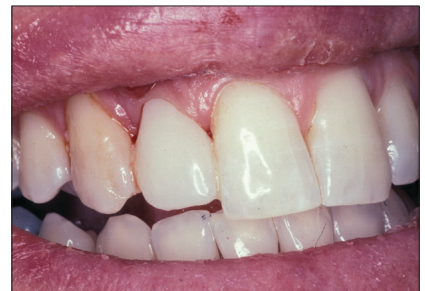**Illustration 3 :** Extraction atraumatique de la dent.



**Illustration 4 :** La dent de prothèse en acrylique a été façonnée, et on y a ajouté de l'acrylique autopolymérisable à l'extrémité apicale pour former un pontique ovale à insérer à 3 mm sous la gencive.



**Illustration 5 :** Positionnement du pontique en acrylique ovale façonné 3 mm à l'intérieur de l'alvéole.



**Illustration 6 :** Fixation le jour de l'extraction du pontique ovale aux dents adjacentes à l'aide d'acrylique autopolymérisable. Le pontique donne appui à la papille et au tissu labial, tout comme le faisait la dent d'origine.

13. Pour permettre les interventions chirurgicales et restauratrices, on peut facilement enlever le pontique à l'aide d'un disque de papier sablé, à une face, en plastique, à grain moyen, en orientant la face sans grain du côté des dents. On peut replacer le pontique avec de l'acrylique autopolymérisable une fois l'intervention terminée.
14. Au moment de l'osséointégration de l'implant, restaurez les préparations proximales des dents adjacentes avec une résine composite et utilisez une restauration temporaire sur implant.

Cette restauration temporaire fixe maintient la plénitude tissulaire et la hauteur papillaire, en raison de la forme radiculaire du prolongement intra-alvéolaire. Si au moment de l'extraction il y avait absence d'os proximal ou de lame labiale, le tissu s'affaissera avec le temps, et il pourrait être nécessaire de le reconstruire. ♦



Le Dr Robert David est professeur agrégé à l'Université McGill et exerce la dentisterie restauratrice et implantaire à Montréal (Québec). Courriel : [bobbydavid@sympatico.ca](mailto:bobbydavid@sympatico.ca).

Le Dr David et le Dr Fredrick Muroff donneront une présentation intitulée «A Team Approach to Periodontal, Implant and Restorative Procedures for Gingival Aesthetics» le jeudi 6 mai.

### Références

1. Burns, DR, Beck DA, Nelson SK. A review of selected dental literature on contemporary provisional fixed prosthodontic treatment. Report of the Committee on Research in Fixed Prosthodontics of the Academy of Fixed Prosthodontics. *J Prosthet Dent* 2003; 90:474-97.
2. Lai JY, Birek P. A simple post-extraction technique for the preservation of the soft tissue architecture leading to a favorable cosmetic outcome for implant prosthodontics. *Oral Health* 1999; 19-21.
3. Dylina TJ. Contour determination for ovate pontics. *J Prosthet Dent* 1999; 82(2):136-42.

## Question 2

Comment dois-je prendre en charge une limitation aiguë du mouvement du maxillaire inférieur et la douleur qui en résulte après une procédure dentaire?

La limitation aiguë du mouvement du maxillaire inférieur après une procédure dentaire est le plus souvent causée par :

- une surextension du muscle élévateur;
- une myosite associée à une blessure d'aiguille (provenant des injections à l'épine de Spix qui entrent dans le muscle ptérygoïde médian);
- déplacement du disque articulaire (DDA), qui survient lorsque le disque obstrue physiquement le mouvement normal de la mandibule.

Même si la plupart des procédures dentaires entraînent un inconfort post-opératoire léger ou minime, un petit pourcentage de patients peuvent subir un inconfort qui devient assez grave pour perturber la fonction du maxillaire inférieur et causer de la douleur, de même qu'une anxiété et un stress considérables.

Il peut s'écouler 1 ou plusieurs jours avant qu'un patient communique avec le dentiste pour lui signaler des symptômes qui ne sont pas attendus ou qui ne se résorbent pas. Comme les symptômes en question constituent des conséquences inattendues d'une procédure, le patient est souvent anxieux et peut avoir l'impression que quelque chose a mal tourné dans la manière dont le traitement lui a été administré. Il est important de s'occuper des doléances des patients dès qu'elles sont signalées. L'efficacité de la communication peut réduire l'anxiété, qui cause souvent une amplification de la douleur et du stress émotionnel.

La plupart de ces problèmes post-opératoires concernent une surextension du muscle élévateur qui peut habituellement être pris en charge dans un délai de 2 semaines sans déficience ni incapacité résiduelles. Selon la gravité de l'état du patient, une myosite et une lésion musculaire découlant de l'injection d'anesthésiant peuvent être associées à une fibrose et à une perte persistante de mouvement du maxillaire inférieur. Le déplacement du disque articulaire, qui restreint le mouvement de la mandibule, est un problème plus persistant que les autres, qui ne se résorbe habituellement pas avec rapidité.

L'approche générale à adopter pour la prise en charge devrait comprendre :

1. des dispositions pour que le patient revienne au cabinet le plus tôt possible;
2. une évaluation pour établir la cause la plus probable des symptômes;
3. la recommandation d'un plan de traitement comportant un échéancier pour les résultats qu'on en attend;
4. la surveillance étroite du traitement et du progrès thérapeutique par des contacts téléphoniques fréquents ou des visites fréquentes au cabinet;
5. le renvoi du patient à un autre professionnel pour obtenir un deuxième avis

ou pour améliorer le traitement si le patient exprime de la colère, subit une perturbation émotionnelle ou une perte de confiance envers le praticien;

6. le renvoi du patient à un autre professionnel si le traitement proposé ne fonctionne pas et si on est incertain de la justesse du diagnostic.

### Évaluation du patient

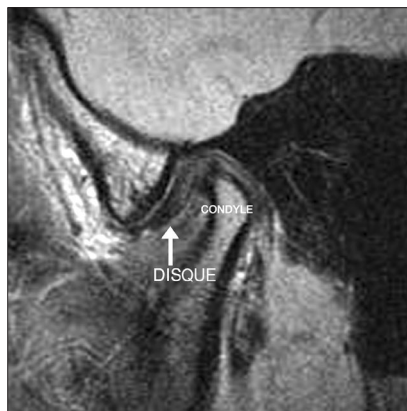
Voici quelques indices qui peuvent vous aider à en arriver à un bon diagnostic.

Surextension du muscle élévateur :

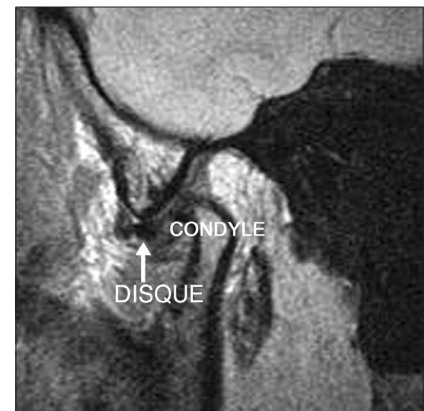
- L'ouverture maximale de la bouche est restreinte, mais les mouvements latéraux de la mandibule sont habituellement normaux.
- La douleur est souvent minime ou absente lorsque le maxillaire inférieur est au repos.
- L'ouverture assistée de la bouche est supérieure à 5 mm par comparaison à l'ouverture maximale non assistée. (Pour mesurer l'ouverture assistée, demandez au patient d'ouvrir la bouche aussi grand que possible, placez le pouce sur les incisives centrales supérieures et l'index sur les incisives centrales de la mandibule, appliquez une pression modérée sans forcer le maxillaire inférieur et mesurez la distance entre les incisives.)

Myosite attribuable à une blessure d'aiguille :

- La douleur a tendance à être intense et elle est habituellement présente lorsque le maxillaire inférieur est au repos.
- L'amplitude du mouvement peut être sérieusement limitée (parfois moins de 10 mm), ce qui rend difficile, voire impossible, un examen intrabuccal complet.
- La limitation peut ne pas avoir immédiatement son ampleur maximale, mais augmenter pendant les jours qui suivent la procédure.



**Illustration 1 :** Imagerie par résonance magnétique de la bouche en position fermée montrant le déplacement antérieur du disque articulaire.



**Illustration 2 :** Imagerie par résonance magnétique de la bouche en position ouverte montrant que le disque reste en avant et qu'il ne revient pas à une position entre les 2 surfaces articulaires.

- La capacité de mâcher peut être sérieusement limitée, le patient signalant souvent qu'il est capable de consommer seulement des liquides.

Déplacement du disque articulaire :

- La douleur peut-être légère et limitée à des tentatives de forcer davantage l'ouverture.
- Le maxillaire inférieur dévie de façon caractéristique du côté touché au moment de l'ouverture.
- Le mouvement de la mandibule du côté opposé est habituellement restreint.
- Le condyle mandibulaire du côté touché est habituellement non palpable en raison du manque de translation.
- L'ouverture maximale assistée de la bouche est habituellement inférieure à 5 mm.
- L'imagerie par résonance magnétique peut confirmer le diagnostic (ill. 1 et 2).

### Prise en charge du patient

La stratégie thérapeutique initiale consiste à maîtriser la douleur, puis à procéder à une réévaluation du mouvement mandibulaire. Dans certains cas, en particulier si on diagnostique une surextension du muscle élévateur, le mouvement mandibulaire reviendra à la normale et aucun traitement ne sera nécessaire. Lorsque la limitation persiste, la physiothérapie, y compris l'étirement des muscles et la mobilisation de l'articulation, combinée à des exercices à faire à domicile et visant à augmenter l'amplitude du mouvement du maxillaire inférieur, est indiquée.

Pour maîtriser la douleur, on prescrit :

- un régime de consistance molle, des applications de chaleur, du repos pour le maxillaire inférieur;
- un médicament myorelaxant (p. ex., la cyclobenzaprine, à raison de 5 mg à 10 mg au coucher);
- une médication analgésique comme un anti-inflammatoire non stéroïdien (p. ex., le rofécoxib à raison de 25 mg par jour)

ou, à l'occasion, en présence d'une myosite, l'association d'un opiacé avec de l'aspirine ou de l'acétaminophène peut être nécessaire pour une courte période;

- de la physiothérapie, y compris le massage et l'étirement modéré des muscles, de même que des modalités thérapeutiques passives comme les ultrasons, la chaleur, le laser ou la stimulation nerveuse électrique transcutanée (SNET).

Après que la douleur aura été réduite, si l'amplitude est toujours limitée, on peut prendre une décision au sujet d'un traitement actif visant à rétablir le mouvement du maxillaire inférieur.

Une limitation importante du mouvement du maxillaire inférieur accompagnée de douleur et persistant après une procédure dentaire peut causer beaucoup d'anxiété et de détresse au patient. Pour traiter cet état avec succès, il faut un plan de prise en charge actif qui comporte une communication avec le patient, qui vise à rassurer celui-ci et qui prévoit une évaluation de suivi. ➔



Le Dr Bruce Blasberg est spécialiste agréé en médecine buccale. Il exerce dans un cabinet privé à Vancouver (C.-B.) et est directeur du Programme sur la douleur buccofaciale à l'Hôpital général de Vancouver. Courriel : [b.blasberg@shaw.ca](mailto:b.blasberg@shaw.ca).

Le Dr Blasberg donnera son séminaire intitulé «Diagnosis and Management of Temporomandibular Disorders (TMD) for the Dental Practitioner» le vendredi 7 mai.

### Lectures supplémentaires

Dworkin SF, LeResche L. Research diagnostic criteria for temporomandibular disorders. *J Craniomandib Disord Fac Oral Pain* 1992; 6(4):301-55.

Fricton JR, Schiffman E. Management of Masticatory Myalgia and Arthralgia. In: Lund JP, Lavigne GJ, Dubner R, Sessle BJ. Orofacial pain. Chicago: Quintessence; 2001. p. 235-49.

## Question 3

Lors de la préparation mécanique des canaux, est-ce que le diamètre canalaire à atteindre importe vraiment? Devrais-je chercher à utiliser une lime apicale maîtresse de diamètre grand ou petit?

Au cours des dernières années, la tendance en endodontie a été de simplifier et d'accélérer l'instrumentation et l'obturation des canaux. Les manufacturiers dentaires ont concentré leurs efforts de marketing sur un message unique : on peut maintenant préparer complètement les canaux avec moins de limes, en moins de temps et avec moins d'efforts. En fait, quelques-unes des limes nouvelles et rotatives les plus populaires à base de nickel et de titane (NiTi) ne sont même pas présentées en diamètres supérieurs à 30. Malheureusement, comme c'est souvent le cas, ce sont la technologie et les subtilités du marketing qui dictent le traitement plutôt que la science.

L'objectif fondamental du traitement endodontique est de nettoyer et de débriquer les canaux, et d'éradiquer les infections intraradiculaires afin de rendre aseptique le champ intracana-

laire. On y arrive par 2 moyens : l'instrumentation mécanique avec des limes et la désinfection chimique avec des solutions d'irrigation comme l'hypochlorite de sodium. Ces opérations fonctionnent ensemble pour retirer les tissus vivants et nécrotiques, les bactéries, les sous-produits des bactéries et les débris dentinaires créés pendant la préparation mécanique.

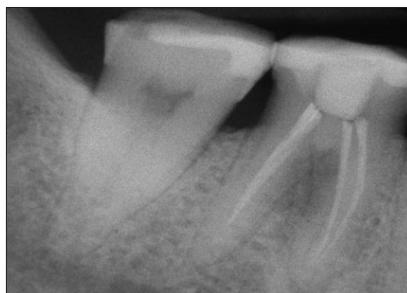Pour déterminer le diamètre final de la lime, il faut garder à l'esprit le diamètre du canal à traiter. Si l'objectif est de nettoyer et de débriquer le canal, alors il faut que la lime maîtresse soit juste un peu plus large que le canal lui-même. En fait, les faits dont on dispose maintenant indiquent que l'instrumentation endodontique doit retirer non seulement les tissus et les débris intracanaux, mais aussi une partie de la paroi dentinaire qui entoure la pulpe. En raison du fait que les

tubules dentinaires sont en communication directe avec la pulpe, les contaminants présents dans celle-ci pénétreront dans la dentine, d'où la nécessité de retirer autant de la dentine touchée que possible. La sous-instrumentation (ill. 1 à 3) aboutit à un retrait incomplet des tissus ou des bactéries présents à l'intérieur du canal et de la dentine avoisinante. Le concept selon lequel il faut retirer tout ce qui est contaminé est fondamental. Cette notion est trop souvent négligée quand vient le temps de choisir les instruments.

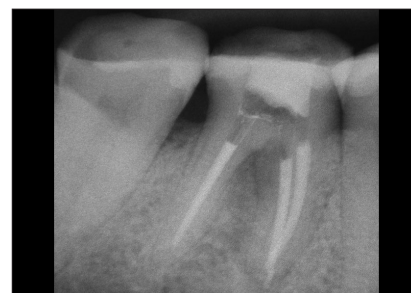Aucun canal naturel n'est parfaitement rond lorsqu'on l'examine en coupe transversale. La plupart des canaux sont naturellement ovales et comportent des aberrations anatomiques, comme des isthmes ou des canaux accessoires qu'il faut aussi débri-der. Il faut utiliser une lime dont le diamètre est assez grand, non seulement pour débri-der le canal principal, mais aussi pour préparer mécaniquement les aberrations. En faire moins laisserait automatiquement des tissus indésirables. Par exemple, si le diamètre du canal apical naturel d'une incisive latérale supérieure est d'environ 0,5 mm (équivalent à une lime de diamètre 50), alors le diamètre de la lime maîtresse doit être un peu plus grand.

En plus de l'instrumentation mécanique, il faut se souvenir de l'importance de l'irrigation intracanal et de la désinfection avec une solution comme l'hypochlorite de sodium. Les praticiens oublient ou négligent souvent le fait que l'irrigation du canal à l'aide d'aiguilles à irrigation dépend directement du diamètre du canal préparé. Avec des aiguilles endodontiques à événements latéraux, la solution d'irrigation ira à peu près aussi loin dans le canal que le bout de l'aiguille. L'aiguille peut être placée en position apicale aussi loin que le permet le canal préparé. C'est une simple loi de physique. Dans un canal sous-préparé, l'aiguille et la solution d'irrigation ne pénétreront pas dans toute la longueur du canal. C'est une raison de plus pour utiliser des instruments de diamètre plus large que le diamètre naturel du canal.

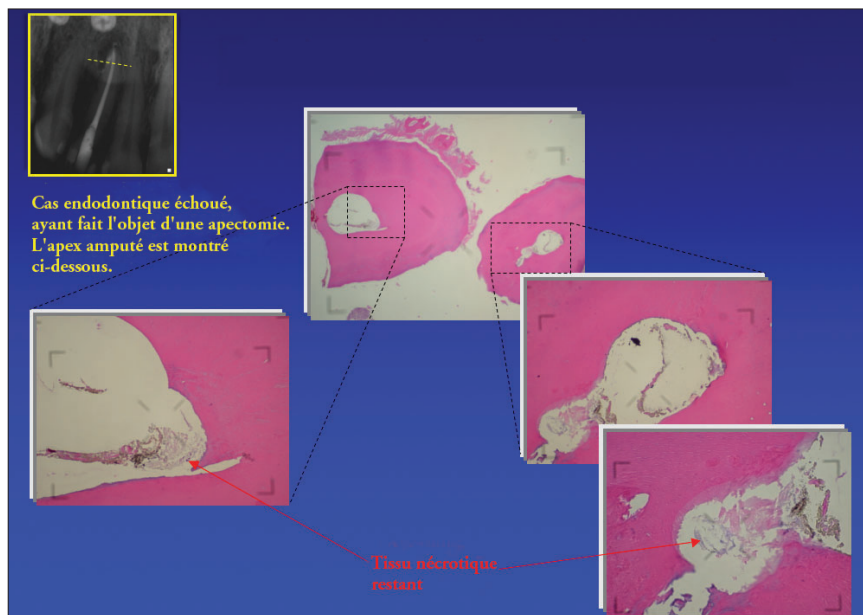
La prétention des spécialistes en commercialisation selon laquelle il faut faire une préparation mécanique avec moins de limes en vue d'obtenir un diamètre apical relativement petit, afin d'économiser du temps et des efforts, ne permet pas d'atteindre adéquatement l'objectif fondamental du traitement endodontique. L'adoption d'une telle technique ne peut malheureusement conduire qu'à un accroissement du taux d'échecs cliniques. ➔



**Illustration 1 :** Traitement de canal échoué. Les canaux ont été sous-préparés.



**Illustration 2 :** La dent a été traitée de nouveau avec succès et préparée à un diamètre supérieur.



**Illustration 3 :** Coupe transversale histologique de sous-instrumentation d'un canal avec des restes de pulpe nécrotique.



Le Dr Manor Haas est spécialiste en chirurgie buccale et maxillofaciale dans un cabinet privé limité à l'endodontie et à la microchirurgie à Toronto (Ontario). Il est chargé de cours et chargé de clinique au Département d'endodontie des cycles supérieurs de l'Université de Toronto. Il est également membre du personnel de l'Hôpital pour enfants de Toronto. Courriel : [haasendo@mac.com](mailto:haasendo@mac.com).

Le Dr Manor donnera son séminaire intitulé «Advances in Clinical Endodontics: What's New, What's Worth It, and How It May Enhance Your Endodontics!» le vendredi 7 mai.

## Lectures supplémentaires

- Card S, Trope M, Sigurdsson A, Orstavik D. The effectiveness of increased apical enlargement in reducing intracanal bacteria. *J Endod* 2002; 28(1):779-83.
- Peters LB, Wesselink PR, Buijs JF, van Winkelhoff AJ. Viable bacteria in root dentinal tubules of teeth with apical periodontitis. *J Endod* 2001; 27(2):76-81.
- Trope M, Bergenholtz G. Microbial basis for endodontic treatment: can a maximal outcome be achieved in one visit? *Endo Topics* 2002; 1:1-40.
- Walton RE. Histologic evaluation of different methods of enlarging the pulp space. *J Endod* 1976; 2(10):304-11.
- Wu MK, Wesselink PR. A primary observation on the preparation and obturation of oval canals. *Int Endod J* 2001; 34(2):137-41.

## Question 4

Quelle est la cause de la migration apicale de l'attache de tissu mou et de la résorption osseuse alvéolaire subséquente autour d'un implant antérieur dans la première année de la pose en l'absence de péri-implantite?

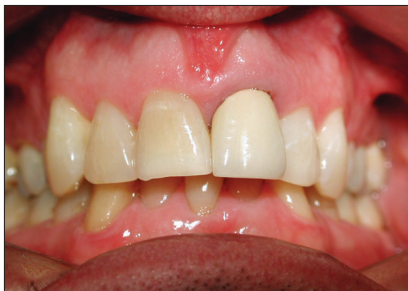Dans le but de créer un profil d'émergence idéal, on place souvent les implants de 3 à 4 mm sous la jonction amélo-cémentaire des dents adjacentes, et l'encastrement se fait habituellement sous la crête osseuse. On peut initialement créer une restauration très esthétique avec 3 à 4 mm de métal ou de porcelaine placés sous-gingivalement. Par contre, le résultat obtenu n'est pas toujours durable à long terme.

On observe une perte osseuse moyenne de 0,8 à 1,0 mm après la première année. Après le raccord du pilier, on peut observer une autre perte osseuse de 1,1 à 1,5 mm au-delà du raccord du pilier<sup>1</sup>. Par conséquent, il peut y avoir une poche de 5 mm (ou plus) buccalement et même une profondeur au sondage interproximale encore plus grande après la première année. La prolifération des bactéries anaérobies est donc plus probable dans la crevasse. À cette profondeur, les mesures d'hygiène buccodentaire ordinaires sont moins efficaces. Si l'implant se trouve sous la crête osseuse, l'os trabéculaire plus faible ne peut résister à la charge fonctionnelle, ce qui accélère la résorption osseuse. À longue échéance, cela conduit à une perte de tissus mous et durs, et on risque de voir apparaître le

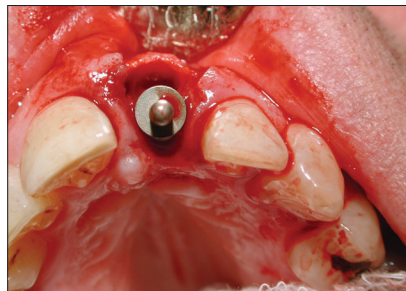
métal autour du pilier et un aplatissement de la papille interdentaire.

La perte de tissu autour de l'implant submergé est attribuable à la violation de l'espace biologique. L'espace biologique autour d'une dent est la combinaison de l'attache de tissu conjonctif supra-alvéolaire (1,07 mm), de l'attache épithéliale (0,97 mm) et d'une profondeur de crevasse gingivale supplémentaire de 1,0 mm<sup>2</sup>. On admet généralement que, dans le cas d'un implant, il n'y a aucune attache directe entre le tissu conjonctif et le titane. Il y a par contre une bande serrée de tissu conjonctif autour de l'implant que l'on considère importante dans la prévention de la migration apicale de l'épithélium jonctionnel. L'espace biologique constitue une protection naturelle de la zone d'osséointégration contre les bactéries et les agressions mécaniques dans la cavité buccale.

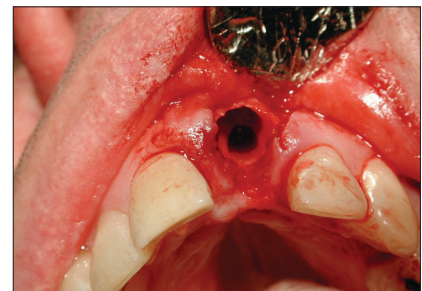
Les données expérimentales révèlent la présence d'un espace biologique autour des implants. Il s'agit d'une structure stable, même après 15 mois de charge (espace biologique de 2,94 à 3,08 mm), semblable à celui des dents naturelles<sup>3</sup>. Chez un modèle canin, après avoir enlevé la zone de tissu conjonctif –



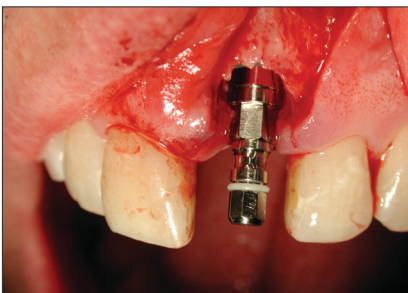
**Illustration 1 :** L'incisive centrale gauche présente une fracture radiculaire et doit être extraite et remplacée immédiatement par un implant.



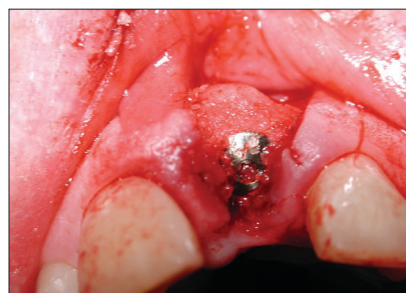
**Illustration 2 :** La dent a été extraite, laissant une grande alvéole et un contour osseux buccal. On utilise une fraise pilote pour obtenir un angle et une profondeur adéquats.



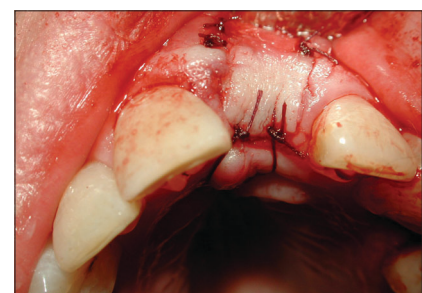
**Illustration 3 :** L'ostéotomie est terminée. Afin d'obtenir de bonnes angulations pour la pose immédiate d'un implant, il faut procéder à une ostéotomie palatine, sans suivre exactement l'alvéole, sinon la restauration sera trop éloignée buccalement.



**Illustration 4 :** On utilise un implant immédiat non submergé (Straumann TE, Waldenburg, Suisse). La bague métallique se trouve au-dessus de l'os, et le raccord du pilier se situera bien au-dessus de la crête alvéolaire. L'implant n'est pas inséré profondément pour dissimuler la bague métallique.



**Illustration 5 :** Au lieu de submerger l'implant plus profondément pour dissimuler la bague métallique, on procède à une greffe osseuse autogène dans cette zone.



**Illustration 6 :** On augmente le tissu mou à l'aide d'un lambeau buccal pédiculé, en roulant le tissu sur lui-même afin d'augmenter la zone de tissu kératinisé et de créer une muqueuse attachée épaisse qui donnera un contour gingival festonné idéal à la deuxième étape de la chirurgie.

ce qui créa un espace biologique de seulement 2 mm après 6 mois – la résorption osseuse s'est manifestée, et l'espace biologique a été rétabli à 3 mm aux dépens de l'os entourant l'implant<sup>4</sup>.

La compréhension de l'espace biologique permet de mieux prévoir à long terme l'esthétique des implants. Bien qu'un implant plus profond soit plus facile à restaurer eu égard à son profil d'émergence, il y a un prix à payer plus tard. Les tissus durs et mous migreront vers l'apex.

Par conséquent, dans les zones de tissu mou minimal, au lieu d'insérer l'implant plus profondément et de risquer une perte tissulaire plus grande, on devrait plutôt augmenter le tissu mou tout en maintenant la tête de l'implant au-dessus de l'os (0,5 mm au-dessus de la crête alvéolaire)<sup>5</sup>. La conformité au concept de l'espace biologique des implants non submergés a été démontrée. Weber et coll. ont démontré que l'attache épithéliale est toujours plus apicale et située en dessous de la jonction pilier-implant des implants submergés par comparaison aux implants non submergés<sup>6</sup>. Si l'on veut mieux prévoir les résultats esthétiques à long terme sur les tissus mous, on peut envisager l'augmentation du tissu mou et la pose d'implants non submergés (ill. 1 à 6). Dans les cas où le tissu de la zone antérieure est mince, évitez le piège et submergez profondément l'implant au lieu d'augmenter le tissu mou en pensant diminuer les risques d'exposition du métal. Après le rétablissement du tissu, vous vous retrouveriez avec une couronne plus longue à l'aspect peu esthétique. ♦



Le Dr Hassan Moghadam exerce dans un cabinet privé à Ottawa (Ontario). Il est membre du Groupe de surveillance des cellules, des tissus, des organes et de la reproduction assistée de Santé Canada. Courriel : [hmoghadam@rogers.com](mailto:hmoghadam@rogers.com).

Le Dr Moghadam donnera sa présentation intitulée «Soft Tissue Management Around Dental Implants» le jeudi 6 mai. Elle fera partie d'une séance offerte par la Société des spécialistes en chirurgie buccale et maxillofaciale de l'Ontario intitulée Refinements in Implant Dentistry.

### Références

1. Smith DE, Zarb GA. Criteria for success of osseointegrated endosseous implants. *J Prosthet Dent* 1989; 62(5):567–72.
2. Gargiulo AW, Wentz FM, Orban B. Dimensions and relations of the dentogingival junction in humans. *J Periodontol* 1961; 32:261–7.
3. Cochran DL, Hermann JS, Schenk RK, Higginbottom FL, Buser D. Biologic width around titanium implants. A histometric analysis of the implant-gingival junction around unloaded and loaded nonsubmerged implants in the canine mandible. *J Periodontol* 1997; 68(2):186–98.
4. Berglundh T, Lindhe J. Dimensions of the periimplant mucosa. Biological width revisited. *J Clin Periodontol* 1996; 23(10):971–3.
5. Misch CE. Contemporary implant dentistry. 2nd ed. St. Louis: Mosby; 1999. p. 411–2.
6. Weber HP, Buser D, Donath K, Fiorellini JP, Doppalapudi V, Paquette DW, and other. Comparison of healed tissue adjacent to submerged and non-submerged unloaded titanium dental implants. A histometric study in beagle dogs. *Clin Oral Implants Res* 1996; 7(1):11–9.